РОЗДІЛ V

ТЕХНІКА ПРОВЕДЕННЯ ІНФУЗІЙНО-ТРАНСФУЗІЙНОЇ ТЕРАПІЇ

5.1 Виконання венепункції та техніка підключення інфузійної системи

За умови необхідності виконання операції «гемотрансфузія», уведення в організм пацієнта плазми, колоїдних препаратів крові та кровозамінників виникає потреба вдалого виконання венепункції та застосування гемотрансфузійної системи.

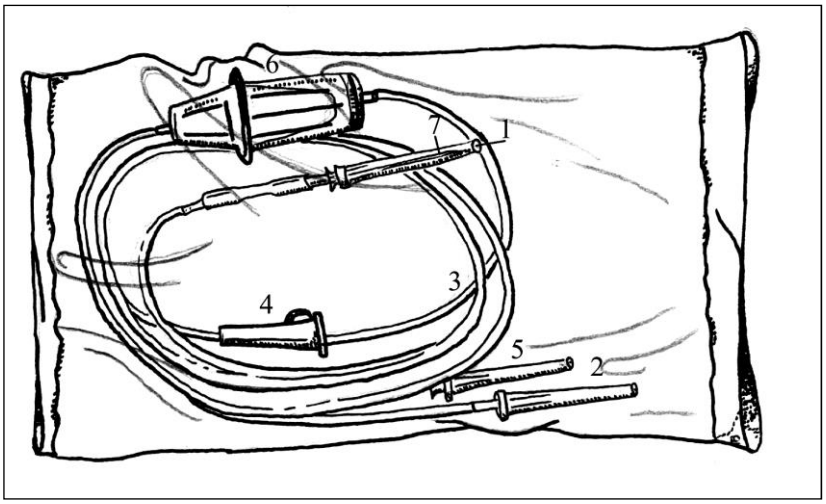

Рис. 5.1 Схема інфузійно-трансфузійної системи для проведення внутрішньовенної трансфузії та інфузії кровозамінників.
1) - ковпачок голки; 2) - повітровід; 3) - система поліетиленових трубок; 4) - затискач для регулювання швидкості уведення інфузійного розчину; 5) - голка для проколу корка герметично закритого флакона з інфузійним розчином); 6) - фільтр–крапельниця; 7) - голка для венепункції.

Проведення інфузійно-трансфузійної терапії при гіповолемічних, інтоксикаційних станах і у випадках виникнення інших захворювань вимагає досконалого володіння медичним персоналом технікою венепункції та вміння здійснити підключення інфузійно-трансфузійної системи до периферичні ділянки венозної системи організму людини. У сучасних умовах без інфузійної терапії практично унеможливлюється процес виконання адекватного лікування як у стаціонарах цивільних лікувальних закладів, так і при наданні медичної допомоги в екстремальних умовах або в зоні виникнення військових конфліктів. Налагодження інфузійно-трансфузійної системи до її використання проводиться медичною сестрою або фельдшером, які обов’язково повинні пройти відповідний цикл підготовки у медичних закладах служби крові.

На даний час у лікувальних установах України використовуються одноразові пластикові системи, які виготовляються промисловим способом і зберігаються в стерильному стані у поліетиленових контейнерах з

обов'язковим позначенням дати, серії та місця виготовлення, а також терміну придатності для використання (рис. 5.1 - 5.2, А, Б).

А **Б**

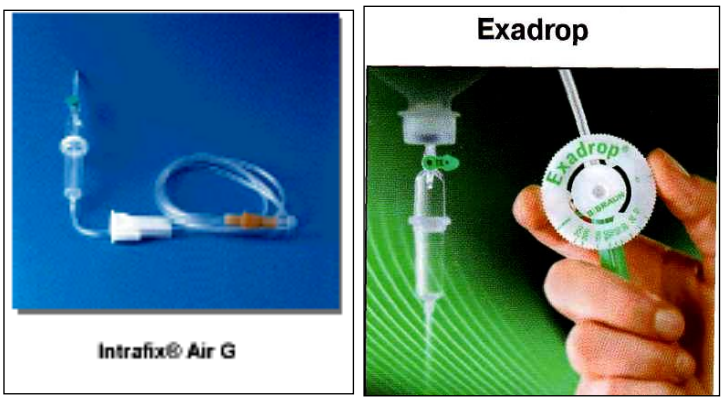

Рис. 5.2-5.3 Зразки сучасних інфузійних систем виробництва фірми «B. Braun» з удосконаленою системою дозатора «Exadrop».

Перевагою такого різновиду інфузійно-трансфузійних систем для внутрішньовенної інфузії є наступнне:
а) одноразове її використання виключає можливість інфікування пацієнта; б) за допомогою фільтра-крапельниці створюється можливість запобігання попадання у венозну систему пацієнта мікротромбів, чим практично усувається можливість виникнення таких ускладнень як тромбози та емболії;
в) за допомогою затискача-регулятора та удосконаленої системи дозатора ***Exadrop*** створюються умови для чіткого контролю швидкості уведення інфузійного розчину у судинну систему хворого (рис. 5.2, Б).

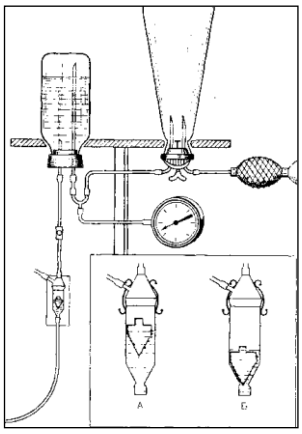

Рис. 5.4 Схема раніше вико ристовуваної трансфузійної системи з пристроєм для нагнітання інфузійного розчину

Отже, сучасна одноразова система для переливання крові та інших інфузійних розчинів складається з:
1) ковпачка, голки;
2) повітроводу-"воздушки"- голки з фільтром для потрапляння повітря у флакон з інфузійним розчином або голки, що з'єднана з поліетиленовою трубкою в якій міститься фільтр;
3) системи поліетиленових трубок для переливання крові або інших інфузійних препаратів;
4) затискача для регулювання швидкості уведення інфузійного розчину або

Рис. 5.5 Розташування комплексу «перфузорів» для дозованого внутрішньовенного введення інфузійних розчинів під тиском на штативі - «Браностат» виробництва фірми «B. Braun».

удосконаленої системи дозатора «***Exadrop»*** у трансфузійних системах виробництва фірми «B. Braun»;

5) голки для проколу корка герметично закритого флакона з інфузійним розчином (з'єднує вміст флакона з системою еластичних пластикових трубок);

6) фільтра-крапельниці;

7) голки для венепункції (рис. 5.1-5.2).

До недавнього часу при внутрішньо-артеріальному уведенні кровозамінників або плазми крові використовувались одноразові гемотрансфузійні системи з пристроями для створення підвищеного тиску у флаконі з інфузійним розчином або трансфузійним середником. Конструктивною особливістю таких пристроїв був тонометр з нагнітаючим тиск у флаконі пристроєм – «грушею» (рис. 5.3). При підготовці до роботи системи необхідно було ретельно прослідкувати за тим, щоб місця з'єднання її елементів були герметичними. Для цього у трансфузійних системах проводилася додаткова перев'язка ділянок з'єднань її елементів за допомогою шовкової лігатури.

Слід зазначити, що згідно стандартизованих вимог до виконання гемотрансфузії, переливання крові під тиском протипоказано внаслідок високої імовірності виникнення при цьому такого вкрай небезпечного ускладнення як газова емболія.

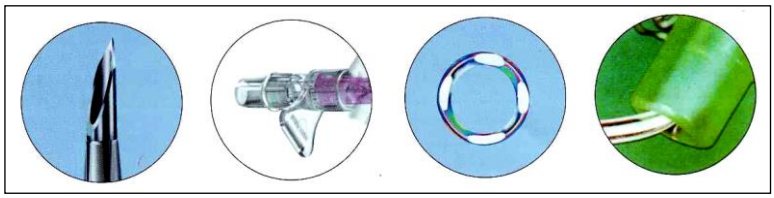

Рис. 5.6 Сучасні зразки елементів інфузійно-трансфузійної системи фірми «B. Braun».

Методом вибору спосіб гемотрансфузії може бути прийнятним тільки у критичних ситуаціях при вкрай низьких та нестабільних показниках гемодинаміки, спричинених масивною крововтратою. На сьогодні дозоване та визначене в часі внутрішньовенне уведення розчинів лікарських препаратів під тиском виконується за допомогою шприцевих насосів системи – «перфузор» (рис. 5.4, 5.5).

Рис. 5.7 Знявши ковпачок з голки повітроводу, її уводять до упору через гумовий корок у флакон.

Техніка підготовки до інфузійно-трансфузійної терапії

Медична сестра на спеціально відведеному маніпуляційному столику готує до використання:

1) флакон з інфузійною чи гемотрансфузійною рідиною (кровозамінники, кров, компоненти крові);

2) систему для виконання інфузійно-трансфузійної терапії;

3) штатив-підставку для закріплення флаконів з трансфузійною рідиною чи перфузора;

4) при використанні багаторазових гемотрансфузійних систем, окрім означеного, також необхідні:

5) затискач Кохера (за умов застосування багаторазових систем чи з метою виконання прямого переливання крові. У даному випадку раніше використовувались і гвинтові затискачі для регулювання швидкості гемотрансфузії); 6) пінцет; 7) рушник; 8) лейкопластир; 9) джгут; 10) ножиці; 11) кулька вати, змочена 70% етиловим спиртом; 12) декілька стерильних серветок; 13) лоток зі стерильним матеріалом (серветки із спиртом); 14) стерильні гумові рукавички в яких сестра виконує гемотрансфузію або інфузію кровозамінника.

1. Уникаючи збовтування, флакон з трансфузійною речовиною вилучають з холодильної установки за 30 хв або за годину перед виконанням гемотрансфузії (для температурної адаптації). Можна використовувати водяну баню з температурою води від +38° до + 40°С.

2. Маніпуляційна сестра в присутності лікуючого лікаря повторно перевіряє паспортні дані на етикетці флакона гемокомпонентного середника з даними про групову належність пацієнта (за даними медичної карти стаціонарного хворого), перевіряє його термін придатності, герметичність флакона, макроскопічно визначає ознаки відсутності розгерметизації та макроскопічних ознак інфікування. Для кровозамінників перед

Рис. 5.8 Повертають крапельницю в горизонтальне положення.

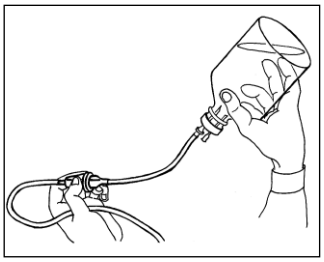

Рис. 5.9 Заповнення фільтра ін.фузійної системи у наближеному до горизонтального її положенні для створення умов видалення повітря з складових інфузійної системи.

Рис. 5.10 Крапельницю повертають у вертикальне положення, звертаючи при цьому увагу на те, щоб фільтр-крапельниця на третину була заповнена трансузійною рідиною.

інфузією повотрно перевіряється запис у призначеннях лікаря з назвою інфузійного препарату, концентрацію та об'ємом уведення.

3. Нестерильним пінцетом знімають з флакона центральну частину металевої кришки та обробляють гумовий корок, що розташований під ним ватною кулькою, змоченою 96% розчином етилового спирту.

4. Маніпуляційна сестра обробляє руки 70-96% розчином етилового спирту та одягає стерильні гумові рукавички.

5. Розкриває пакет, де міститься система та витягає її.

6. Знявши ковпачок з голки повітроводу-«воздушки», її уводять до упору через гумовий корок у флакон або спеціальний порт у пластиковому контейнері (рис. 5.7, 5.14 позначки 1,2). За наявності подовжуючої трубки її закріплюють уздовж флакона таким чином, щоб кінцева частина була на рівні або трохи вище дна перевернутого флакона або пластикового контейнера, встановленого в штативі для проведення інфузії (рис. 5.13). Акцентуємо увагу на тому, що перед переливанням компонентів крові підготовку трансфузійної системи здійснюють за допомогою першочергового підключення флакона з фізіологічним розчином.

Після виконання всіх етапів налагодження трансфузійної системи здійснюють її переключення на переливання компонентів крові.

7. Закривають затискач-регулятор швидкості трансфузії (рис. 5.14 позначки 1,2).

8. Знімають ковпачок з голки, розташованої ближче до крапельниці та проколюють гумовий корок флакона до упору (рис. 5.7, 5.14, позначка 3).

9. Ін'єкційну голку з натягнутим на неї ковпачком окремо укладають у стерильний лоток.



Рис. 5.12 Відкривають затискач і заповнюють крапе-льницю трансфузійною ріди-ною до

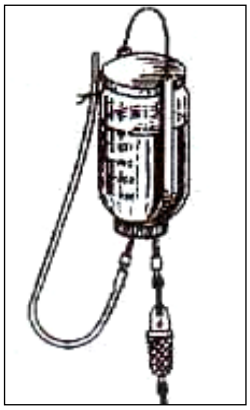

Рис. 5.13 Подовжуючу трубку закріплюють уздовж флакона таким чином, щоб кінцева її частина була на рівні або трохи вище дна перевер-нутого флакона.

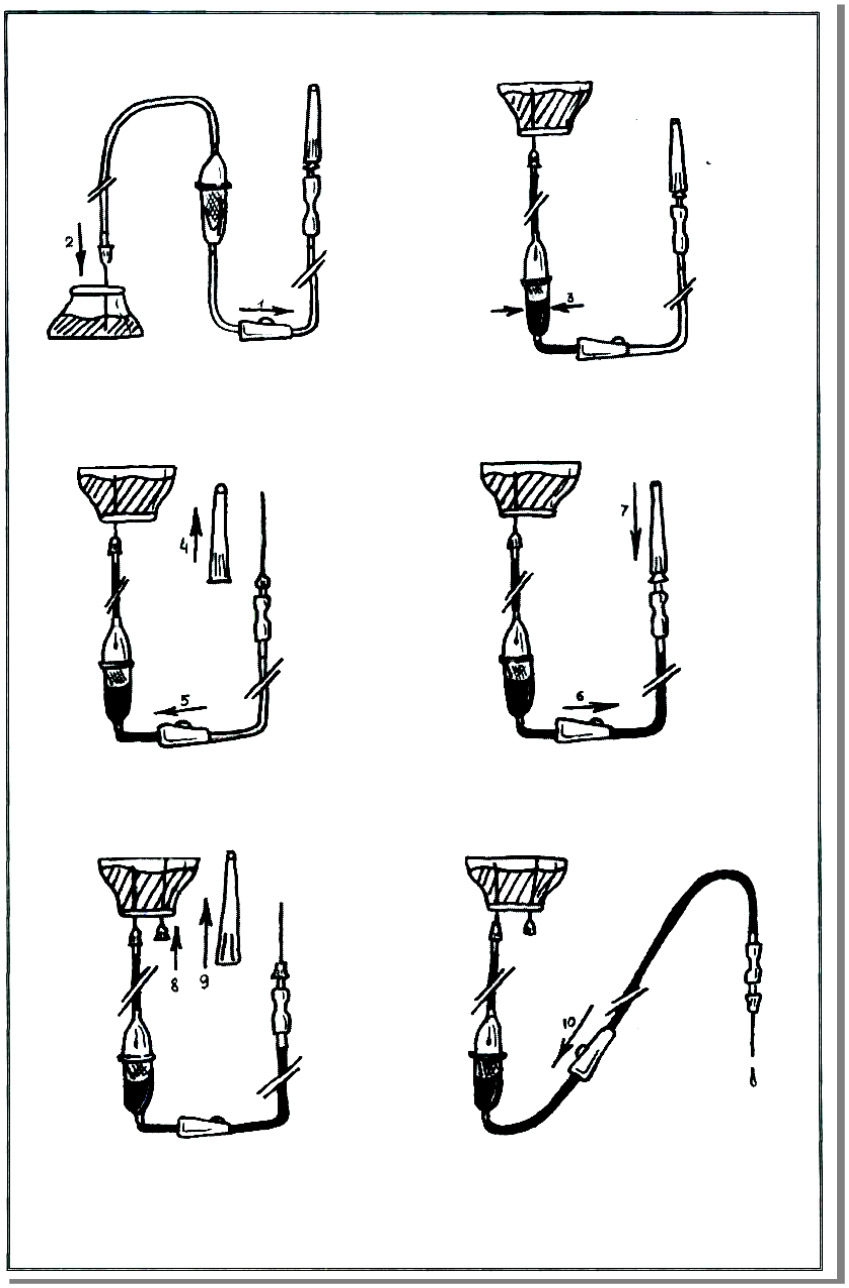

Рис. 5. 14 Схема підготовки інфузійно-трансфузійної системи до виконання внутрішньовенної інфузії.

10. Перевертають крапельницю в горизонтальне положення таким чином, щоб ділянка крапельниці де знаходиться фільтр була розташована дещо нижче щодо проксимальної частини підключеного до інфузійної системи флакона з інфузійним розчином (рис. 5.8-5.11, 5.14 позначка 3).

11. У такому положенні відкривають затискач і заповнюють крапельницю трансфузійною рідиною до половини її об'єму (рис. 5.8-5.12, 5.14, позначки 4, 5).

12. Після цього затискач закривають і на голку для венепункції тимчасово надівають стерильний ковпачок для уникнення її розстерилізації (Рис. 3.14

позначки 6, 7).

13. Повертають крапельницю у вертикальне положення, звертаючи при цьому увагу на те, щоб фільтр-крапельниця на третину була заповнена трансфузійною рідиною (рис. 5.11, 5.12, 5.14 позначки 8, 9).

14. При заповненій таким чином крапельниці у вертикальному її положенні відкривають затискач-регулятор, повільно заповнюють вже ту частину трансфузійної системи, яка розташовується зразу ж за крапельницею (рис. 5.12, 5.14 позначка 10). При виконанні цього етапу заповнення інфузійно-трансфузійної системи, пильно слідкують за тим, щоб бульбашки повітря, які у ній знаходяться, були повністю витісненими з системи, а остання на всьому протязі від крапельниці рівномірно заповнилася інфузійним розчином. За таких умов поява крапель розчину з канюлі для насадки голки, свідчить про правильне заповнення інфузійно-трансфузійної системи (рис. 5.12, 5.14 позначка 10).

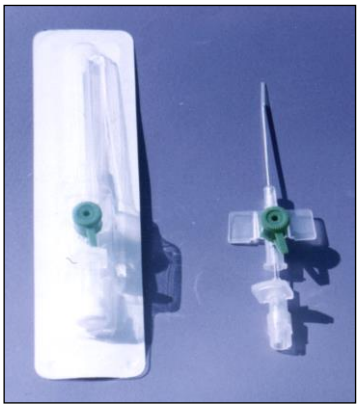

Рис. 5.15 Вигляд периферичного венозного катетера для проведення довготривалої катеризації периферичної вени.

15. По закінченні цього етапу затискач-регулятор закривають (рис. 5.14 позначка 10).

16. Перевіряють відсутність бульбашок повітря у трансфузійній системі.

17. Флакон з трансфузійним середовищем чи перфузором закріплюють у гніздо штатива.

18. Канюлю для венепункції обгортають стерильною серветкою, яка фіксується затискачем Кохера або Більрота, та за їх бранші підвішується до штатива, поки сестра не виконає венепункцію та з’єднає вже заповнену систему з пункційною голкою чи канюлею для пункції периферичної вени (рис. 3.15).

19. Для фіксації дистального кінця інфузійної системи до місця венепункції у маніпуляційної сестри завчасно повинні бути приготовлені 2-3 смужки лейкопластиру довжиною 5-6 см, джгут та рушник.

Рис. 5.16 Транспортування поранених з пластиковим контейнером для інфузійної

Заповнення системи для гемотрансфузій з пластикових контейнерів

1. Пластиковий контейнер з трансфузійним середовищем укладають на маніпуляційний столик.

2. Одну із запаяних відвідних трубок, що відходить від мішечка, обробляють 96% розчином етилового спирту або 3-5% розчином йоду.

3. Голкою від одноразової системи, проколюють контейнер з трансфузійним середовищем.

4. За описаною методикою заповнюють систему та виконують венепункцію. При переливанні компонентів крові з такої системи, використання повітроводу з фільтром не завжди потрібно, оскільки у такому контейнері трансфузійна рідина може потрапляти у внутрішньовенний простір пацієнта під дією тиску ззовні або внаслідок зменшення об'єму пластикового контейнера (рис. 5.16).

5. Найбільш типовим місцем виконання внутрішньовенної інфузії є поверхневі венозні судини (vena cephalica та vena basilica), які знаходяться в ділянці ліктьового згину (рис. 5.17- 5.19).

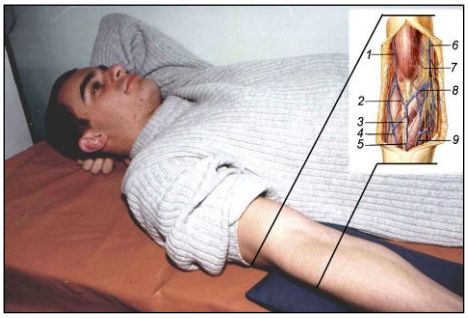

Рис. 5.17 Ділянка ліктьового згину*: 1 - v.cephalica; 6 - v.basilica; 3 – n. cutaneus antebrachii medialis; 5 - n. cutaneus antebrachii lateralis.*

Техніка виконання венепункції

Після закінчення підготовки до переливання крові, її компонентів або кровозамінників на заключному етапі маніпуляції виконують венепункцію або венесекцію.

Венепункція – найчастіше виконується в ділянках локалізації підшкірних вен, переважно у ліктьовому згині, де розташовані: v. cephalica antebrachii та v. basilica antebrachii або на тильній поверхні кисті чи стопи (рис. 5.17-5.20).

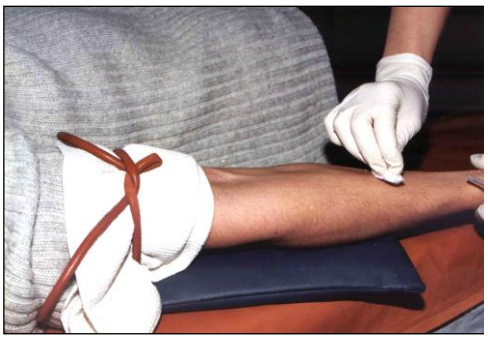

Рис. 5.18 Після накладання джгута виконується обробка місця венепункції 70% розчином ети-лового спирту та місцеве знеболювання 10% спреєм лідокаїну чи крему для місцевого знеболення.

Перед виконанням венепункції для внутрішньовенного крапельного уведення інфузійного розчину слід пам'ятати, що це довготривала процедура, яка вимагає відповідної підготовки до неї хворого та медичного персоналу.

Медична сестра облаштовує все необхідне для проведення інфузії або гемотрансфузії, включаючи і підготовку ліжка та білизни пацієнта (рис. 5.16 - 5.19).

Рис. 5.19 Проведення венепункції в ділянці ліктьового згину**.**

<u>*Етапи виконання венепункції*</u>

1. Хворому надається зручне положення, в якому він зможе перебувати весь необхідний для завершення маніпуляції

час (рис. 5.16 - 5.19).

2. Після вибору підшкірної вени, на 10-12 см вище наміченого місця виконання венепункції накладається швидкозйомний джут. При виконанні даного етапу на ділянку кінцівки де планується накладання джгута у хворого, бажано підкласти підкладку з рушника, завдяки чому зменшується травматизація м'яких тканин в даному місці (рис. 5.18, 5.19).

3. Зав'язування джгута проводиться таким чином, щоб, потягнувши за один з його кінців, він міг легко розв'язатися (рис. 5.19).

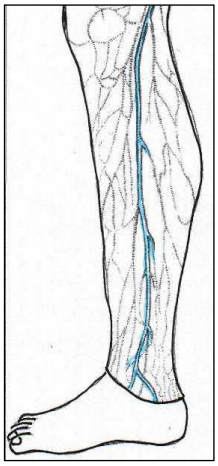

Рис. 5.20 Альтернативна ділянка виконання венепункції на нозі. ***(Розташування великої підшкірної вени у медіальної кісточк)***.

4. Місце венепункції двічі обробляється 70 % розчином етилового спирту та знеболюючим спреєм чи маззю.

5. Ін'єкційну голку беруть за муфту чи виконують пункцію периферичної вени ін'єкційною голкою, з'єднаною з шприцом з уже набраним розчином лікарської речовини (рис. 5.18, 5.19).

6. Для запобігання витікання крові на руку хворого, під муфту голки підкладають стерильну серветку.

7. Знявши ковпачок з ін'єкційної голки і зафіксувавши вену, проводять венепункцію (кулак хворого при цьому стиснений).

8. Пункційною голкою, зріз якої спрямований вгору, проколюється шкіра безпосередньо над веною або збоку від неї (Рис. 5.21 а, б). Останній прийом є в практичному плані більш приваблюючим, оскільки у такий спосіб створюються умови для надійної фіксації голки у підшкірному шарі. Цим попереджається її вихід з вени при рухах кінцівки, яка використана для венепункції та виконання інфузії. Особливо корисним цей прийом є у хворих, які перебувають у непритомному стані, або у пацієнтів, що мають ознаками психомоторного збудження.

9. Після проколу стінки вени голка проводиться у її просвіт. Підтвердженням правильного виконання венепункції є витікання венозної крові з муфти ін'єкційної голки.

10. За означених умов, потягнувши за один з кінців джгута, швидко його знімають, а хворого просять розтиснути кулак (Рис. 5.21 д, е).

11. Відкривають затискач-регулятор системи і з'єднують муфту голки із сполучною канюлею. Після виймання з під голки забрудненої кров'ю серветки, дистальну частину інфузійної системи фіксують до шкіри смужками лейкопластиру (Рис. 5.21).

12. За необхідністю додаткового уведення лікарських препаратів у вже налагоджену інфузійну систему, затискач-регулятор закривають і після попередньої обробки 70 % розчином спирту або 3% спиртовим розчином

йоду проколюють ін’єкційний латексний вузол системи (латексна, гумова, силіконова або хлорвінілова трубка у дистальній частині гемотрансфузійної системи) і вводять необхідний розчин ліків. В такій ситуації слід використовувати голку, діаметр якої не перевищує 1,2 мм.

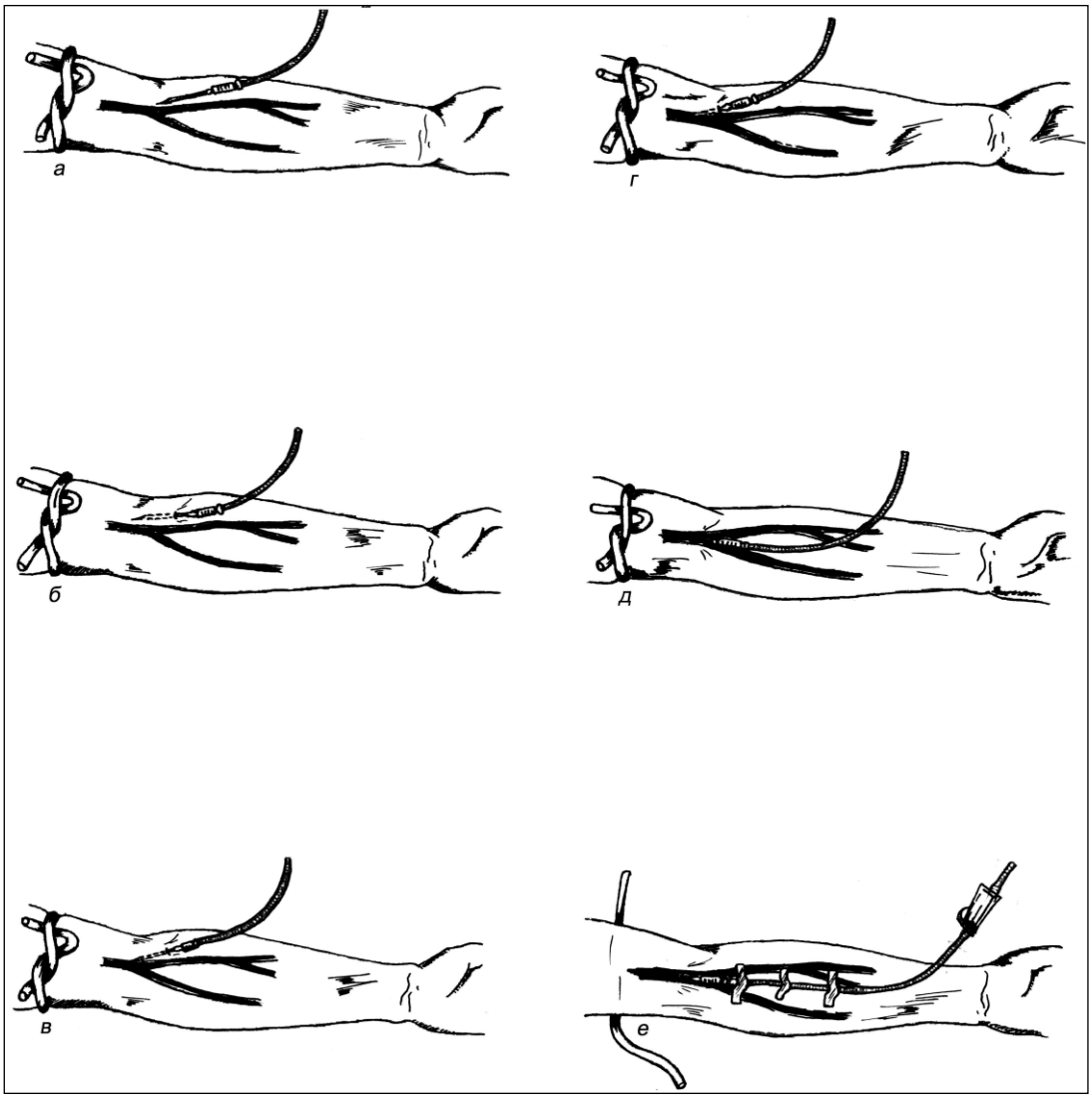

Рис. 5.21 Послідовність виконання венепункції та особливості накладання швидкозйомного джгута.

13. Заміну флакона проводять тільки при заповнені інфузійним розчином фільтра-крапельниці. Не витягаючи голки з вени, закривають затискач-регулятор. Витягають голку з пустого флакона і переколюють її в інший, заповнений інфузійним розчином або гемотрансфузійною рідиною.

14. Тільки після цього у новий флакон заводиться голка повітроводу.

15. Усереднена швидкість інфузії при внутрішньовенному крапельному введенні гемотрансфузійної рідини становить 40-60 крапель за 1 хвилину.

Рис. 5.22 Пацієнт готовий до довготривалої інфузії. Інфузійну систему, з'єднану з пукційною голкою чи канюлею, фіксують до шкіри смужками лейкопластиру**.**

16. Перед виконанням операції переливання крові необхідно обов'язкове проведення п'яти проб на визначення сумісності крові донора та реципієнта:

1) Визначити ***групову належність*** крові донора та реципієнта за стандартними сироватками, стандартними еритроцитами або моноклональними цоліклонами;

2) Визначити ***резус належність*** крові донора та реципієнта за стандартними антирезус сироватками або завдяки використанню діагностичного моноклонального реагенту анти-D для визначення груп крові людини за системою «Rhesus» ;

Рис. 5.23 Субопераційне виконання гемотрансфузії та контроль за якістю її проведення.

3) Визначити ***індивідуальну сумісність*** крові донора та реципієнта за ***системою "АВ0"***, тобто групову сумісність ("холодова" проба на індивідуальну сумісність);

4) Визначити ***індивідуальну сумісність*** крові донора та реципієнта за ***"Резус фактором"***, тобто індивідуальну резус сумісність ("теплова" проба на індивідуальну сумісність на водяній бані при температурі + 45°С);

5) Виконати пробу на ***біологічну сумісність***, яка проводиться вже при підключенні гемотрансфузійної системи до венозної системи реципієнта і є заключним етапом остаточної перевірки сумісності крові донора та реципієнта.

Виконання маніпуляції з переливання крові, її компонентів або кровозамінників потребує постійного контролю за функціонуванням трансфузійної системи (рис. 5.23). Обумовлено це тим, що за період виконання гемотрансфузії можуть виникнути ускладнення, які перш за все обумовлюються виходом голки з вени або формуванням тромбу. За таких умов інфузійний розчин потрапляє у підшкірну клітковину. Об'єктивно при

цьому в ділянці венепункції з'являється швидко наростаюча припухлість та блідість шкірних покривів. На дотик означена ділянка має дещо нижчу температуру порівняно з іншими частинами тіла. Це пояснюється поступленням у підшкірну клітковину навколо вени інфузійного розчину, температура якого в переважній більшості випадків дещо нижча, ніж температура тіла пацієнта.

Крім того, поява його у перивазальній ділянці супроводжується больовою реакцією чи неприємним відчуттям.



Рис. 5.24 Після завершення венепункції хворий згинає руку у ліктьовому суглобі та притискає ділянку, з якої видалена ін'єкційна голка незадіяною у маніпуляції рукою (першим пальцем) , утримуючи її в такому положенні протягом 5 хв.

Наслідком такого ускладнення є виникнення інфільтрату або тромбофлебіту, що вимагає проведення додаткового лікування. При перших проявах такого ускладнення, дія медичної сестри полягає у негайному припиненні маніпуляції, накладанні спиртового компресу на місце ін'єкції. Такі заходи необхідно проводити за участю хірурга. Також виконується новокаїнова блокада. Інфузію у дану вену припиняють. За умов утворення тромбу в ін'єкційній голці або вені категорично забороняється відновлювати їх прохідність за допомогою шприца, яким під тиском уводиться фізіологічний або інфузійний розчин у пункційну голку, з'єднану з веною. Такі дії призведуть до подальшого проштовхування тромбу та можуть спричинити виникнення емболії. При перших ознаках можливих ускладнень чи неможливості вправного виконання венепункції, маніпуляцію необхідно провести в іншій ділянці розташування підшкірних вен. Після завершення інфузії затискачем-регулятором система перекривається. Над вколотою голкою ставиться ватна кулька, змочена 70 % розчином етилового спирту. Лівою рукою сестра притискає його у місці ін'єкції, а правою швидким рухом виймає голку. Після завершення венепункції пацієнт згинає руку у ліктьовому суглобі та притискає ділянку, де була видалена ін'єкційна голка незадіяною у маніпуляції рукою (першим пальцем кисті цієї руки). Проміжок часу, необхідний для виконання цього завершального етапу проведення інфузійної терапії становить 5 хв (рис. 5.24). При виникненні технічних складнощів, що унеможливлюють виконання венепункції або за умов необхідності довготривалого і неодноразового проведення інфузії, раціональним є використання катетера для катетеризації периферичних вен (фірми «B.Braun» чи «Venflon ») венесекції чи пункції з катетеризацію центральних вен.

Крім проведення інфузійно-трансфузійної терапії через встановлений в периферійній вені катетер йог можна використовувати для вимірювання периферичного венозного тиску. Для цього використовують одноразову

систему для переливання крові. Систему заповнюють рідиною, з'єднують з катетером і згинають трубку системи так, щоб нижнє коліно згину, відповідало рівню передсердя. Потім від'єднують систему від флакона і слідкують за рухом рідини по трубці. Коли рівень рідини встановиться у вертикальному коліні трубки, лінійкою вимірюють відстань від цього рівня до правого передсердя. Ця відстань і буде відповідати рівню венозного тиску. Якщо ж венозний тиск вимірюється за допомогою пункції вени кінцівки, то перед пункцією не рекомендується накладати джгут на кінцівку, так як після його зняття венозний тиск підвищується. У разі необхідності накладання джгута на кінцівку, він має бути знятим відразу після проведення венепункції і на декілька хвилин утриматися від приєднання апарата.

Таким чином, правильне виконання катетеризації периферійних вен сприяє адекватному проведенню інфузійно-трансфузійної терапії у пацієнтів різної категорії важкості.

5.2 Проведення інфузійно-транфузійної терапії з виконанням венесекції

Принципова особливість венесекції полягає у можливості довгострокового її застосування з можливістю виконання операції у різних ділянках тіла. Цим обумовлюється пріоритетність її виконання в складних ситуаціях, де необхідно проведення інтенсивної інфузійної терапії. Ефективне виконання втручання вимагає використання хірургічного інструментарію та дотримання чітко зазначеної технологічної послідовності дій медичним персоналом.

Показання до виконання венесекції:

1) неможливість виконання пункції поверхневих вен внаслідок анатомічних особливостей будови тіла та стану підшкірної венозної мережі в ділянці втручання;
2) невиражені підшкірні вени за умов шоку чи крововтрати;
3) надмірна визначеність жирового шару в місці виконання венепункції;
4) зневоднення;
5) потреба виконання довгострокової інфузійної терапії.

Перелік інструментів, необхідних для виконання венесекції:

1) скальпель;
2) ножиці;
3) кровоспинний затискач;
4) пінцет хірургічний та анатомічний;
5) голкотримач;
6) голки хірургічні ріжучі;
7) новокаїн 0,25 - 0,5%-ий розчин - 20 мл;
8) шовкові або кетгутові лігатури;
9) стерильний лоток для інструментів;
10) рушничок;
11) стерильні марлеві серветки та кульки;

12) спирт, бетадин або інший антисептик;
13) одноразовий шприц з ін’єкційною голкою для виконання місцевої
14) інфільтраційної анестезії;
15) Лоток для збирання використаного під час маніпуляції матеріалу (рис. 5.25).

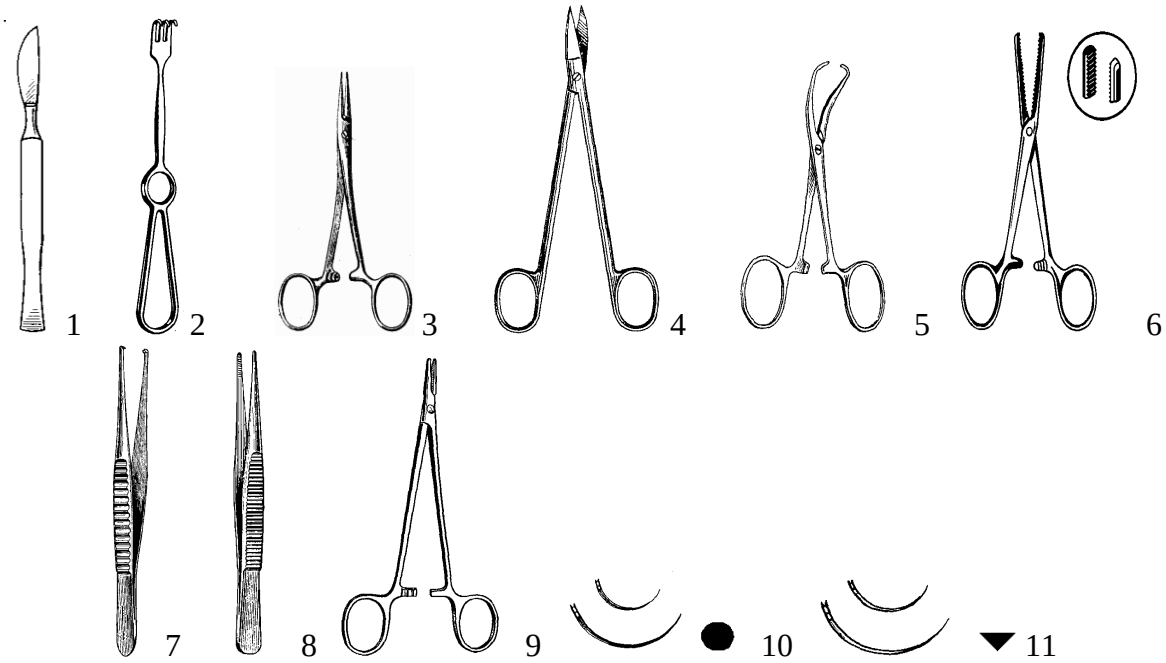

Рис. 5.25 Набір для венесекції :
- скальпель черевцевий – 1;
- гачки зубчаті гострі - 2;
- затискач типу "москіт" – 3;
- ножиці гострокінцеві (судинні) – 4;
- цапки для утримання білизни – 5;
- кровозупиняючі затискачі прямі та зігнуті: Більрота – 6;
- пінцети: хірургічні -7; анатомічні – 8;
- катетер з провідником для венесекції ;
- голкотримач – 9;
- голки: колючі – 10;) ріжучі - 11;
- і шовний матеріал (кетгут, капрон, шовк, дексон).

Типові ділянки тіла, де виконується венесекція:
1) середня вена ліктьового згину;
2) основна вена плеча в борозні між дельтоподібним і великим грудним м’язами;
3) вена над медіальною кісточкою;
4) велика підшкірна вена стегна.

Етапи виконання венесекціїї

1. Початковим етапом венесекції є обов’язкова обробка операційного

поля розчином антисептика. Традиційно цей етап виконується за допомогою методу обробки операційного поля за методом ***Філончикова - Гроссіха***. Попередня обробка операційного поля проводиться 3% спиртовим розчином йоду – **« 1 етап - обробка операційного поля »**.

2. Місце втручання ізолюють стерильною білизною, після чого означена дія виконується повторно тим же розчином антисептика. Перед завершенням венесекції (до накладання швів) та одразу ж після їх накладання повторно обробляють операційне поле 3% спиртовим розчином йоду (рис. 5.26).

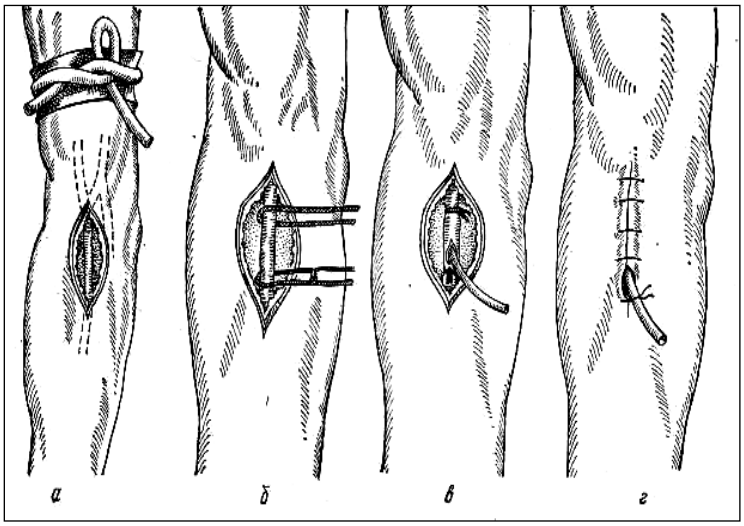

Рис. 5.26 Етапи виконання венесекції (Б.О. Мільков та співавт., 1985).
а) виділення периферичної вени; б) накладання лігатур-тримачів;
в) катетеризація периферичної вени та перев'язка периферичного кінця вени; г) ушивання шкіри та фіксація катетера.

3. Закінчивши виконання перших етапів знезараження шкіри в ділянці втручання, приступають до наступного етапу, а саме, знеболення. Воно проводиться під місцевою інфільтраційною анестезією 0,25-0,5% розчином новокаїну (10-20 мл), який вводиться у шкіру та підшкірну клітковину безпосередньо над ділянкою розташування периферичної підшкірної вени – **« 2 етап – місцева анестезія »**.

4. У ділянці проекції вени виконують розріз шкіри довжиною 3- 4 см. Особливістю даного етапу виконання венесекції, є необхідність спрямування розрізу з урахуванням напрямку складок шкіри -ліній Лангера, тобто розріз краще проводити перпендикулярно до ходу вени, не заглиблюючись глибше підшкірного шару. Оскільки сформований після венесекції рубець, виконаний в такий спосіб у місцях згинання кінцівки, не повинен створювати рубцевих обмежень при рухах ділянки тіла. Прийнятним є і повздовжній розріз, спрямований з урахуванням розташування підшкірних вен та нервових гілок. Вибір такого доступу, є пріоритетним за умов більш

глибокого розташування венозних судин магістрального спрямування, які часто розташовані поряд і йдуть паралельно з нервовими стовбурами.

« 3 етап – обмеження (формування) операційного поля », (рис. 5.27).

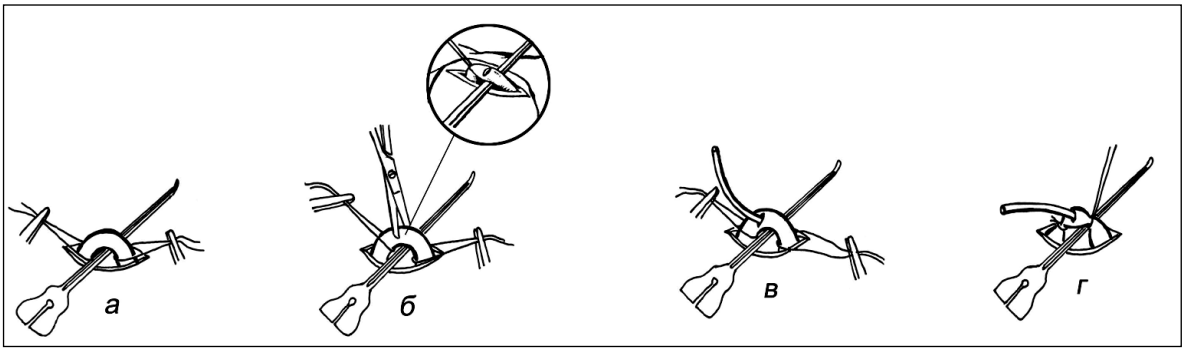

Рис. 5.27 Етапи виконання венесекції за методикою А.А. Бунятяна та співавт., 1977: *а - фіксація та виділення периферичної вени; б- розсічення периферичної вени; в -заведення у просвіт вени катетера; г – перев'язка вени з заведеним у її просвіт катетером.*

5. Надалі, за допомогою жолобоватого зонда Кохера чи затискача типа "москіт" або "Більрот", тупим способом (без розсічення тканин, а шляхом їх розшарування), в підшкірній клітковині знаходять вену, яка буде використана для венесекції і звільняють її від оточуючих тканин на протязі 3-4 см вздовж її розташування – **« 4 етап – виділення (оголення) периферичної вени »** (рис. 5.27 а; 5.28 а; 5.29 б).

6. За допомогою голки "Дешана" або затискача "Більрот" під неї заводять дві шовкові лігатури (№ 2-3, кожна з яких має довжину не менше 25-30 см (рис. 5.27 а; 5.28 б; 5.29 а). За вільні кінці нитки розводяться у протилежні одна від одної сторони таким чином, щоб підтягуючи за них, виділений сегмент вени був максимально доступний для її катетеризації – **« 5 етап – фіксація вени »**.

7. Не зав'язуючи, а тільки підтягуючи за лігатури в протилежних напрямках, ножицями або гострим скальпелем частково розсікають стінку виділеної вени для заведення в неї катетера (рис. 5.2 б, в; 5.3 в). На даному етапі, підтягуванням за лігатури попереджується виникнення кровотечі - **« 6 етап – розсічення периферичної вени та її катетеризація »**.

8. Заведений в ділянці розсіченої венозної стінки катетер із спрямовуючим мандреном проштовхується у просвіт вени в напрямку від периферії до центру (рис. 5.27 в; 5.28 г; 5.29 в). Дистальний кінець вени перев'язують і використовують як тримач (рис. 5.27 г; 5.28 в; 5.29 а, б). Проксимальна лігатура помірним зусиллям також перев'язується над заведеним в просвіт вени катетером (нею фіксується катетер у вені без його перетиснення) – **«7 етап – фіксація катетера у периферичній вені»**.

За рекомендаціями П.І. Лучанко та співавт. (2009) даний етап виконання венесекції описаний в такий спосіб. Ножицями надсікають передню стінку

вени дещо вище дистальної лігатури. У просвіт вени заводять і фіксують голку для виконання венепункції. Через просвіт голки проводять жилку-провідник і не витягаючи останнього, видаляють голку із вени. По провіднику у вену заводять хлорвініловий катетер, після чого, притримуючи останній, видаляють жилку-провідник.

До катетера під'єднують шприц і, підтягуючи його поршень на себе, переконуються у вільному поступленні крові по катетеру. До канюлі катетера приєднують заповнену систему для переливання середовищ і розпочинають проводити трансфузію. На шкірну рану накладають шви і стискаючу асептичну пов'язку **« 8 етап – ушивання операційної рани та накладання асептичної пов'язки »**.

Після закінчення трансфузії в катетер уводять розчин гепарину та закривають катетер гумовою заглушкою з метою попередження тромбоутворення в катетері і можливості використання його для наступних трансфузій.

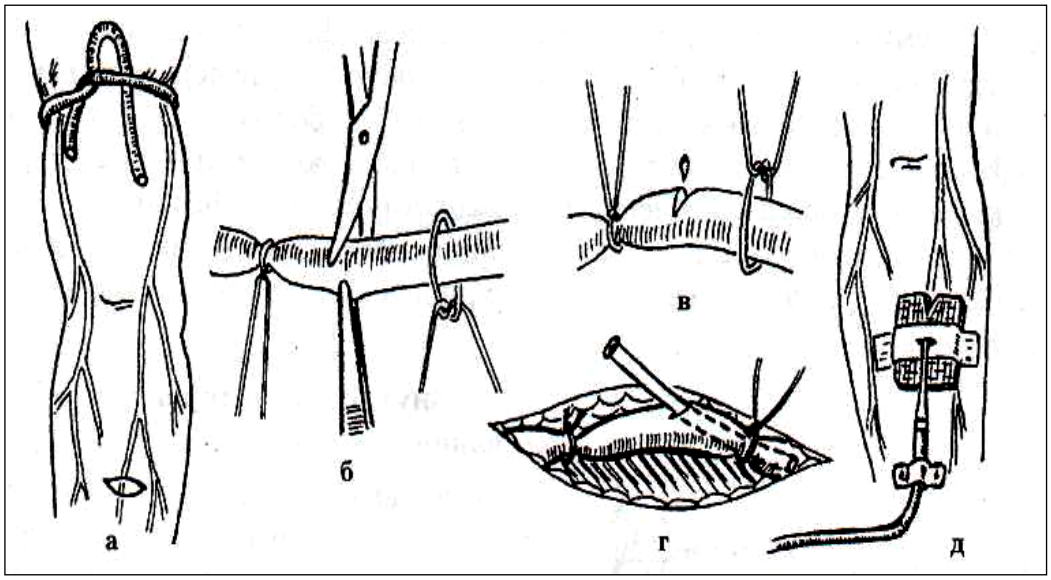

Рис. 5.28 Венесекція з уведенням ПВК*: а – накладання швидкозйомного джгута та виділення периферичної підшкірної вени; б – оголення вени; в- венесекція; г – уведення катетера; д- фіксація катетера до шкіри та під'єднання інфузійної системи*(Лучанко П.І. та співавт., 2009 рік).

Отриманий авторами практичний досвід виконання цієї операції підтверджує той факт, що з метою уникнення незручностей, які виникають на етапі введення катетера у просвіт частково розсіченої вени, доцільним є застосування такого практичного прийому.

Використовуючи затискач типа "москіт", фіксують ним 1/3 верхньої стінки сегменту виділеної периферичної вени, розташованої між лігатурами

(рис. 5.29 а).

Гострим скальпелем частково розсікають її стінку опираючись на бранші затискача, використовуючи їх як фіксуючу основу для виконання дозованого розсічення стінки вени (рис. 5.29 б). У такий спосіб, поряд з надійним утриманням стінки судини за допомогою затискача “москіт”, більш зручними є умови для заведення катетера в її просвіт (рис. 5.29 в).

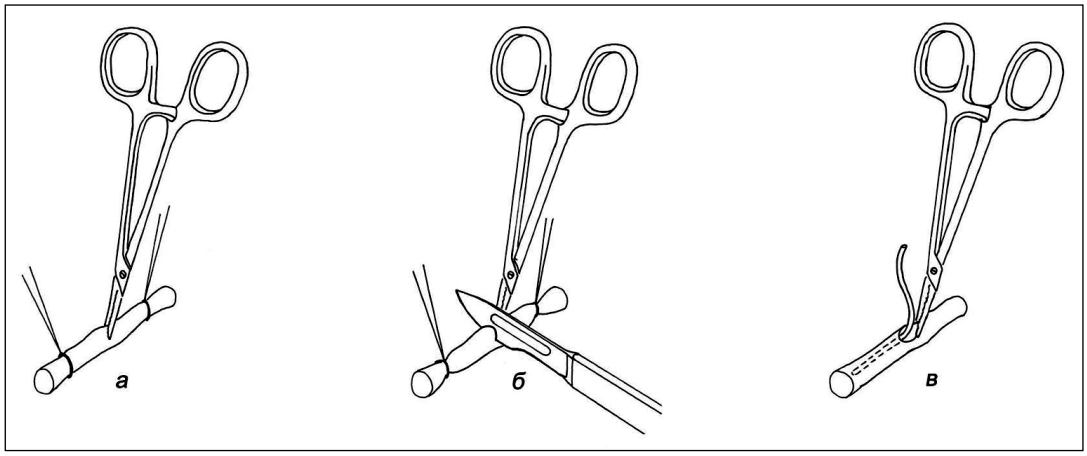

Рис. 5.29 Етапи виконання венесекції, які використовуються авторами посібника: *а - фіксація 1/3 передньої стінки вени затискачем «Москіт»; б – дозоване розсічення скальпелем передньої стінки фіксованої затискачем вени (опираючись на браншу затискача); в - уведення в просвіт вени катетера на фіксованій затискачем вені.*

9. Завершивши фіксацію катетера у вені, слідкують за заповненням його просвіту кров’ю. Це є обов’язковою умовою і підтвердженням правильності виконаної маніпуляції.

10. Приєднавши готову для трансфузії систему до дистальної частини вже заведеного у периферичну вену катетера, в подальшому виконують переливання гемотрансфузійного середовища або інфузію кровозамінника (рис. 5.28 д).

11. Операційну рану в місці виконаної венесекції ушивають 2-3 шовковими швами. Катетер додатково фіксують за допомогою однієї з лігатур, якою ушивають операційну рану на шкірі. На рану накладають асептичну пов’язку.

Після закінчення маніпуляції переливання інфузійного розчину або крові, у просвіт катетера вводиться гепарин (5000 ОД розчиненого на 1-2 мл фізіологічного розчину), після чого муфта катетера закривається гумовою заглушкою. При наступному сеансі інфузії заправлена відповідним чином інфузійна система після зняття гумової заглушки з муфти катетера знову приєднується до канюлі «заправленої » інфузійної системи.

Найбільш прийнятним терміном експлуатації облаштованої у такий спосіб венесекції, є термін 2-3 доби. Клінічні спостереження підтверджують можливість і більш тривалого її використання, хоча в такому випадку часто

виникає загроза виникнення тромбофлебіту периферичної вени або спостерігається тромбування самого катетера.

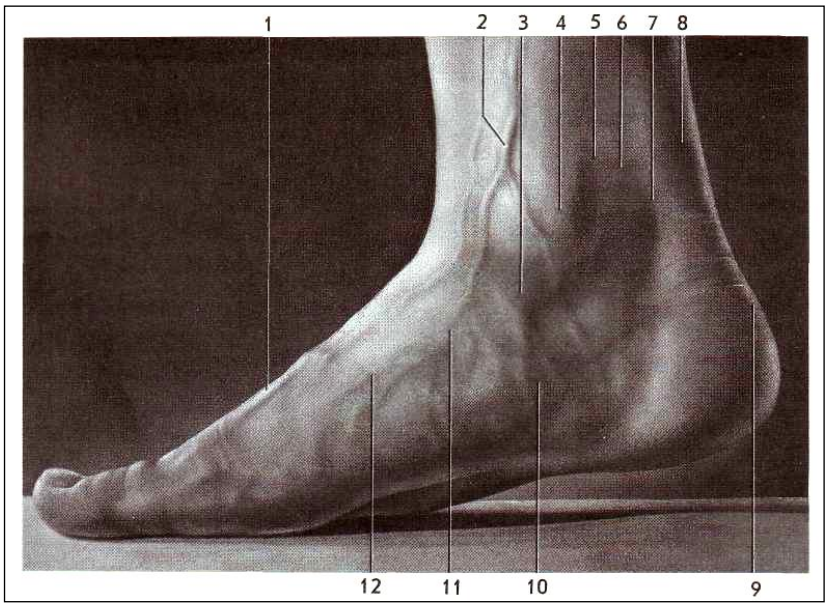

Рис. 5.30 Зовнішні орієнтири стопи (медіальна поверхня). (В.В. Кованов, А.А. Травин, 1983): *1 - tendo m. extensoris hallucis longi; 2 - v. saphena magna; 3 - caput tali; 4 - malleolus medialis; 5 - tendo m. tibialis posterioris; 6 - tendo m. flexoris digitorum longi; 7 - fossa retromalleolaris medialis; 8 - tendo Achillis; 9 - tuber calcanei;10 - m. abductor hallucis; 11 - os naviculare; 12 - basis ossis metatarsalis.*

У випадках, коли виконання венесекції підшкірних вен ліктьового згину є неможливим (внаслідок раніше перенесеного тромбофлебіту чи за інших причин), для катетеризації використовують велику підшкірну вену нижніх кінцівок з місцем доступу в ділянці медіальної кісточки (рис. 5.30, 5.31, 5.32).

Виконання венепункції і навіть венесекції за умов наявностішоку або гіповолемічних станів, які супроводжуються значним падінням артеріального тиску, зазвичай є утрудненим внаслідок спадання стінки периферичних вен. У такій ситуації необхідно проводити катетеризацію більш великих – центральних вен. Найчастіше для цього використовують підключичну вену, яка навіть за означених умов зберігає свої анатомо-фізіологічні властивості і не змінює діаметра внутрішньосудинного простору.

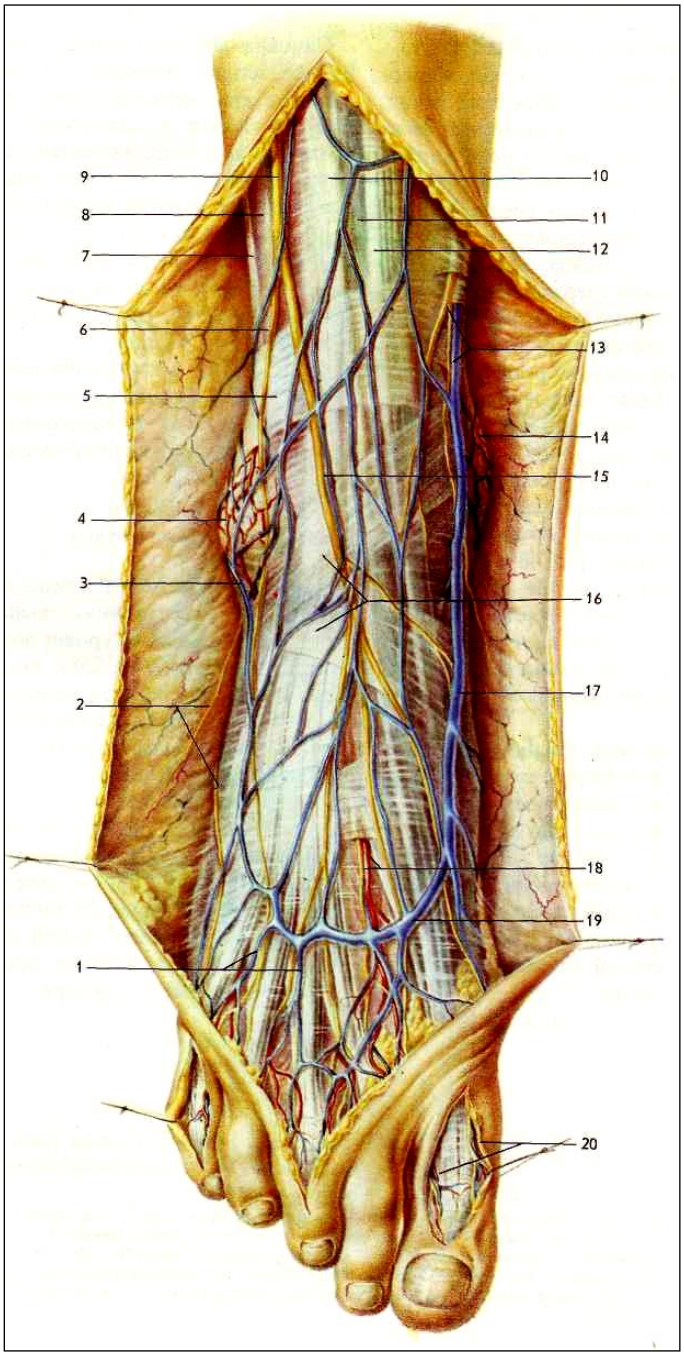

Рис. 5.31 Поверхневі судини та нерви в ділянці гомілково-ступневого суглобу та тилу стопи.
(В.В. Кованов, А.А. Травин, 1983).

1 - vv. metatarseae dorsales; 2 -n. cutaneus dorsalis lateralis; 3 -v. saphena parva; 4 - rete malleolare laterale; 5 - retinaculum mm, extensorum superius; 6 - n. cutaneus dorsalis intermedius; 7 - tendo m. peronei longi; 8 - m. peroneus brevis; 9 - n. peroneus superficial; 10 - m. extensor digitorum longus;11 - m. extensor hallucis longus; 12 - tendo m. tibialis anterioris; 13 - v. saphena magna, n. saphenus;14 - rete malleolare mediale; 15 - n. cutaneus dorsalis medialis; 16 - retinaculum mm. extensorum inferius; 17 - v. saphena magna; 18 - a. dorsalis pedis, n. peroneus profundus; 19 - arcus venosus dorsalis pedis; 20 - rami digitales (vasorum и nervorum).

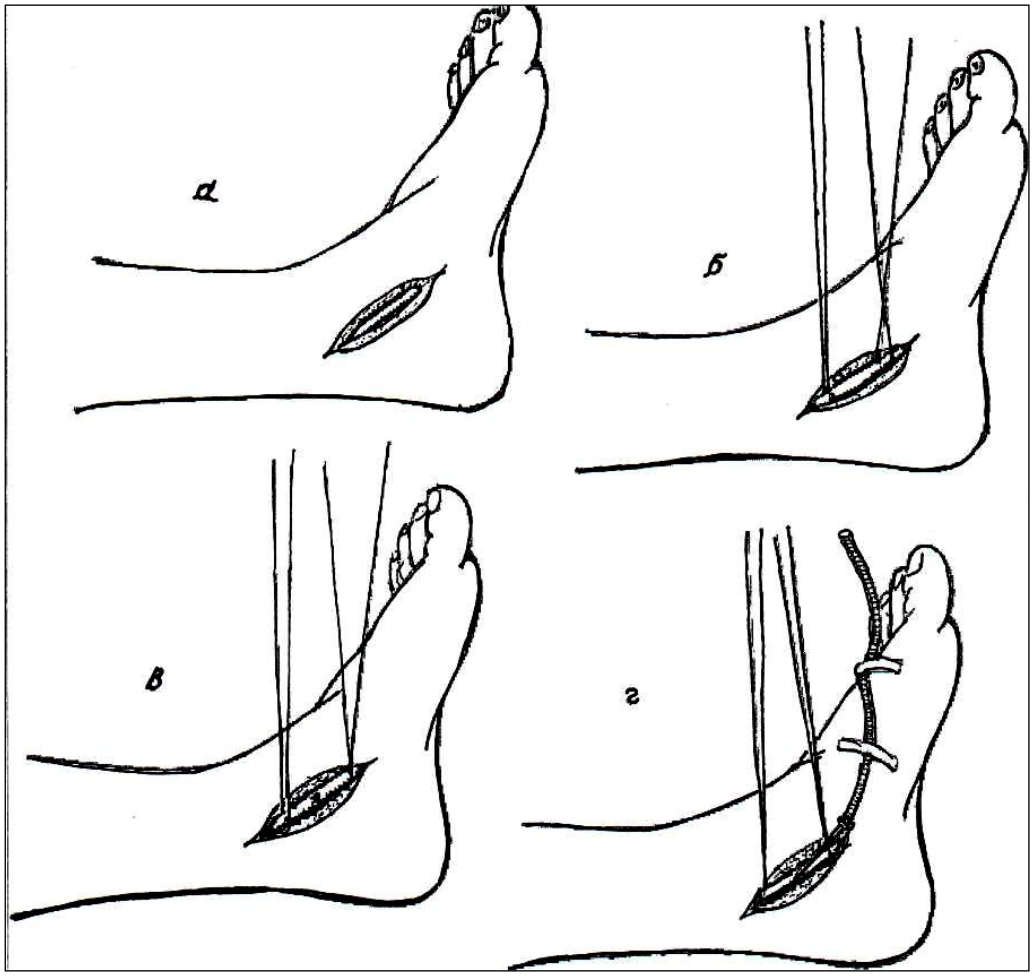

Рис. 5.32 Техніка венесекції в ділянці медіальної кісточки.

а) ділянка розташування та місце виділення проксимальної ділянки великої підшкірної вени; б) виділена з оточуючих тканин вена взята на тримачі; в) етап розкриття периферичної вени нижньої кінцівки; г) у вену уведена каню- ля, яка фіксована лігатурами.

5.3 Можливі ускладнення при катетеризації периферичних вен та їх профілактика

Нормативна коректність етапів виконання та техніки встановлення і догляду за ПВК значно знижує ризик розвитку ускладнень. До переліку найбільш частих з їх числа належать:

1) ***Гематома*** - це накопичення крові у паравазальному просторі чи інших ділянках м'яких тканин. Гематома може утворитися в результаті попадання крові з судини (при ушкодженні її стінок) в тканини, які оточують місце встановлення катетера (рис. 5.33). Це також може відбутися і внаслідок

невдалої пункції вени безпосередньо в момент встановлення ПВК або в результаті видалення катетера. Для того, щоб уникнути утворення гематоми при встановленні ПВК необхідно забезпечити достатній рівень наповнення вени, а також ретельно вибрати місце встановлення катетера. Не слід робити венепункцію на судинах, які нечітко контуруются.



Рис. 5.33 Паравазальна гематома при венепункції формує умови для можливого виникнення тромб емболії.

Утворення гематоми при видаленні катетера можна уникнути, якщо притиснути місце венепункції протягом 3-4 хв після видалення ПВК. Також з метою уникнення цього ускладнення доцільно підняти кінцівку доверху.

2) ***Інфільтрація*** виникає в тому випадку, якщо лікарські речовини або розчини, які вводяться, попадають у підшкірно-жировий шар, а не у вену. Накопичення їх у паравазальній ділянці може призвести до виникнення некрозу тканин. Найчастіше така ситуація зумовлена некоректним виконанням внутрішньовенної ін'єкції з уведенням гіпертонічного розчину натрію хлориду чи при інфузіях розчинів з високою концентрацією активного компоненту інфузійного розчину. Тому при венепункції важливим фактором її бездоганноної реалізації є своєчасне виявлення ознак інфільтрації ділянки м'яких тканин, де проводиться заведення периферичного венозного катетера. При виникненні перших ознак такої технічного недоліку, необхідно негайно видалити ПВК.

Рис. 5.34 Інфаркт та емболія дрібних судин легеневої тканини.

Щоб уникнути інфільтрації, використовуються гнучкі капілярні катетери та уважно виконуються всі вище наведені етапи венепункції та надійна фіксація ПВК. Уміла реалізація даного етапу встановлення ПВК попереджує надмірну рухливість розташованого у внутрішньовенному просторі катетера та суттєво знижує ризик ймовірного виникнення ускладнень, пов'язаних з нестабільним його перебуванням у внутрішньому просвіті катетеризованої вени. З метою попередження означених проявів цього ускладнення необхідно слідкувати за станом м'яких тканин в ділянці встановлення катетера. Найбільш типовими об'єктивними ознаками попадання інфузійного розчину у паравазальний шар м'яких тканин (навколо пунктованої вени) є наступні:

- зниження температури шкірних покривів в ділянці венепункції;
- наявність набряку навколо місця заведення катетера;
- поява болю в ділянці виконаної венепункції;
- виникнення нетипових змін кольору шкірних покривів (блідість,

гіперемія, ціаноз);

- локальна втрата чутливості в ділянці введення ПВК.

3) ***Емболія***

З причин виникнення цього ускладнення виділяють:

1) повітряну емболію;
2) емболію кров'яними згортками;
3) тромбемболію;
4) емболію, спричинену медико-технічними пристроями.

Повітряна емболія. У практичній діяльності це ускладнення зустрічається доволі рідко. Його виникнення є вкрай небезпечним і, в переважній більшості випадків, спричинює швидку смерть хворого. Виникає така ситуація при попаданні у венозну систему пацієнта повітря при переливанні крові (рис. 5.35). Спрямовуючись за її током, повітряний ембол попадає у праве передсердя, потім у правий шлуночок та легеневу артерію. Спричинюється блокування току крові у малому колі кровообігу та виникає перевантаження роботи серця внаслідок порушення прохідності цієї ділянки серцево-судинної системи.

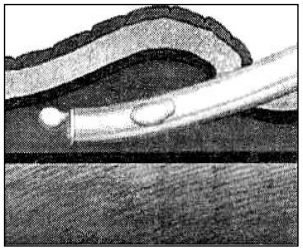

Рис. 5.35 Повітряна емболія.

У трансфузіології така драматична ситуація виникає тільки за умов грубого порушення техніки виконання трансфузії гемокомпонентного середника.

Найчастішою причиною виникнення ускладнення при виконанні інфузійної терапії, є грубі порушення техніки практичної реалізації етапів заповнення інфузійної системи, внаслідок чого міхурці повітря попадають у венозну мережу хворого. Раніше при профузних кровотечах з метою максимального прискорення уведення гемотрансфузійного середовища використовувались нагнітаючі пристрої. Аналіз наслідків їх застосування свідчить про недоцільність та небезпечність таких лікувальних заходів. Результатом їх активного впровадження було збільшення частоти емболій різного характеру.

Згідно сучасної доктрини, при виконанні стандартної гемотрансфузії категорично забороняється використання будь-яких нагнітаючих пристроїв при переливанні крові та її компонентів.

Повітряна емболія може виникнути при проведенні будь-якого виду внутрішньовенної терапії. Однак, при периферичній катетеризації вен ризик виникнення повітряної емболії обмежений позитивним периферичним венозним тиском (3-5 мм вод. ст). Негативний тиск може утворитися в периферичних венах за умов, якщо місце установки катетера перебуває вище рівня серця. Однак, при встановленні ПВК повітря повинно бути повністю видалено із всіх елементів інфузійної системи до моменту її приєднання до ПВК.

Повітря можна видалити, опустивши вихідний отвір системи нижче рівня флакона з інфузійним розчином і злити деяку кількість розчину. За таких умов виключається можливість надходження повітря в інфузійну систему.

Важливу роль у попередженні повітряної емболії відіграє надійна фіксація всіх з'єднань периферичного венозного катетера з інфузійною системою, надійна фіксація та герметичність інфузійних пристроїв (рис. 3.8).

Рис. 5.36 Тромбемболія артеріальної судини.

Клінічна картина ускладнення. Під час виконання гемотрансфузії стан хворого раптово погіршується. Першими клінічними ознаками тромбемболії є поява у пацієнта ознак задухи, болю та відчуття стиснення у грудях. Передумовою виникнення цього симптомокомплексу інколи є психоемоційне збудження. При огляді обличчя звертає на себе увагу блідість хворого, яка поєднується з ціанозом. Прогресуюче погіршення стану пацієнта обумовлюється і падінням діяльності серцево-судинної системи. Фіналом небажаних наслідків може бути втрата свідомості, після чого настає порушення дихання та можлива кінцева зупинка діяльності серця.

Патофізіологічний "ланцюжок": повітряна емболія виникає внаслідок → попадання повітря в систему для переливання → міграція ембола по вені → попадання його в праву половину серця → міграція ембола в легеневу артерію → її закупорка → порушення кровообігу в легенях → порушення адекватного газообміну в легенях → виникнення гострої асфіксії (рис. 5.36).

Для розвитку ускладнення досить одномоментного попадання у венозну систему 2-3 $см^3$ повітря.

Клінічні ознаки: типовими клінічними проявами для такого стану є виникнення різкого болю у грудях, задуха, сильний кашель, ціаноз верхньої половини тулуба, зниження артеріального тиску (↓А/Т), слабий частий пульс (рис. 5.36).

Масивна повітряна емболія з розвитком клінічної смерті вимагає проведення негайних реанімаційних заходів: непрямий масаж серця; штучне дихання "рот у рот "; виклик реанімаційної бригади. Зазвичай, наслідком виникнення цього ускладнення є смерть пацієнта.

Профілактика його полягає в точному дотриманні всіх технічних правил виконання трансфузії, монтажу систем та інфузійного обладнання.

Жорсткий контроль за відсутністю міхурців повітря у внутрішньому просторі вже «заправленої» інфузійної системи є вагомою складовою вправного виконання цієї маніпуляції. Спостереження за хворим під час трансфузії повинно бути постійним і проводитись до її закінчення.

Емболія кров'яними згортками виникає за умов попадання у венозну систему різної величини їх фрагментів, найчастіше при недостатній стабілізації крові; при використанні гемокомпонентів з граничним терміном їх зберігання; при інфікуванні крові чи проштовхуванні свіжоутворених мікротромбів у пристроях для катетеризації периферичної вени, що категорично заборонено! Емболія згустками крові, які утворилися в кровоносній системі реципієнта, найчастіше виникає в місцях виконаної венепункції чи за її межами (рис. 5.37, 5.38).



Рис. 5.37 Емболія кров'яним згустком.

Найбільш частою причиною виникнення емболії є недоліки техніки виконання трансфузії, коли у вену попадають наявні в гемотрансфузійному середовищі частки згустків або емболи, з яких утворюються тромби.

Тромбемболія розвивається у випадку, якщо кров'яний згорток на катетері або стінці вени відривається і з кровотоком просувається до серця або в систему легеневого кровообігу. Ризик утворення тромбів може бути істотно знижений завдяки застосуванню можливо малого розміру катетера, чим постійно забезпечується задовільний кровоток навколо нього.

У післяопераційному періоді у людей з надмірною вагою, вадами функціонування венозної системи (варикозна хвороба, тромбофлебіт глибоких вен) та при порушенні балансу в системі згортання крові, таке ускладнення може виникнути спонтанно, навіть при ретельному виконанні антикоагулянтної терапії та за умов профілактичного введення препаратів, які покращують реологічні властивості крові.

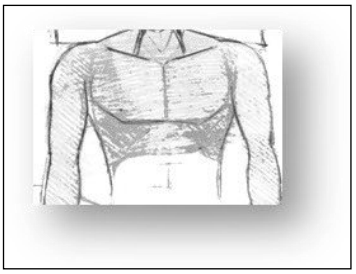

Рис. 5.38 Ознаки ціанозу на фоні блідості шкірних покривів у верхній частині тіла пацієнта.

З метою запобігання ускладнення слід уникати встановлення ПВК у вени нижніх кінцівок. У цьому випадку ризик тромбоутворення значно вищий. При порушенні функції катетера за умов його закупорки внаслідок утворення

кров'яного згортка на кінці катетера, ПВК необхідно видалити та завести новий, відповідно до схеми заміни місця його встановлення, тобто проксимальніше попереднього чи на симетричній ділянці іншої кінцівки. Промивання обтурованого тромбом катетера може призвести до відриву згортка та його міграції у напрямку до серця.

При підготовці до проведення операції переливання крові (а тільки на таке ставлення до гемотрансфузії слід сподіватися в сучасних умовах), медичний працівник обов'язково повинен пам'ятати, що поява мікрозгортків в консервованій крові розпочинається вже з першої доби її зберігання. За означених умов потрапляння утворених в гемотрансфузійному середовищі мікроагрегатів є досить ймовірним. Опинившись в межах кровообігу, а в кінцевому випадку і в легеневих капілярах, їх невелика кількість піддається лізису. При масивному тромбоемболічному процесі розвивається типова клінічна картина тромбоемболії легеневої артерії (ТЛА, рис. 5.38).

Клінічні прояви тромбоемболії легеневої артерії

У пацієнтів з такою патологією виникає раптовий біль за грудниною, задуха з кашлем, який в не поодиноких випадках поєднується і з кровохарканням та втратою пацієнтом свідомості. За умов поступового накопичення мікротромбів у дрібних легеневих судинах та їх пролонгованій в часі міграції в легеневу артерію, виникає клініка характерна для пневмонії з ознаками прогресуючої задухи.

За таких умов особливою прогностичною ознакою клінічних проявів тромбоемболії є поява задухи, яка посилюється при намаганні хворого сісти чи встати на ноги (у вертикальне положення). У лежачому положенні пацієнта відмічається тимчасове покращання його стану, яке, на жаль, у переважній більшості клінічних спостережень раптово завершується виникненням сильного болю за грудниною, прогресуючою задухою, падінням функцій серцево-судинної системи, втратою свідомості, паралічем сфінктерів та незворотнім фатальним завершенням його буття в матеріальному світі. Поява таких клінічних ознак у пацієнта визначає ймовірний термін збереження життєвих функцій його організму, максимум протягом однієї – двох діб. Зазначимо, що кожний такий випадок в професійній діяльності лікаря чи медичної сестри залишає в свідомості та духовному стані медичного працівника важкий тягар, який залишається з ним на все життя, незважаючи на бездоганне виконання своїх професійних обов'язків.

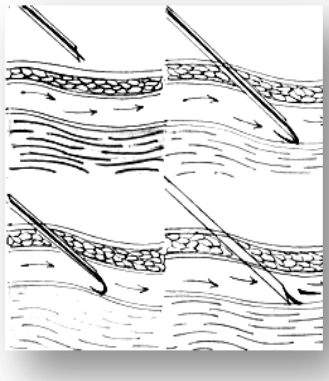

Рис. 5.39 Попадання у внутрішньосудинний простір фрагменту провіднику для катетеризації периферичних судин.

При об'єктивній оцінці стану пацієнта увага зосереджується на таких особливостях об'єктивних проявів цього ускладнення.

При огляді хворого на фоні блідості шкірних покривів виявляються ознаки ціанозу. У таких випадках особливу увагу необхідно звернути на його розповсюдженість. Характерна для тромбемболії ціанотичність спостерігається в переважній більшості випадків у верхній частині тіла пацієнта (рис. 6.7). Часто така ситуація завершується розвитком колапсу та непритомністю, появою холодного поту на обличчі, падінням артеріального тиску, підвищенням частоти серцевих скорочень та послабленням тонів серця.

При виконанні електрокардіограми виявляються ознаки перевантаження правого передсердя та зміщення електричної вісі серця вправо. Виникнення даного симптомокомплексу вимагає проведення невідкладних лікувальних заходів, основою яких є використання активаторів фібринолізу – стрептази (стрептодекази, урокінази), які вводяться внутрішньовенно.

При локальній дії на тромб, добова доза препарату становить 150 000 ИЕ (по 50 000 ИЕ 3 рази на добу). При внутрішньовенному введенні добова доза стрептази становить 500 000 – 750 000 ИЕ. Тут необхідним є безперервне введення гепарину – 24 000 - 40 000 од на добу. Ефективною комплексна терапія тромбемболії легеневої артерії буде також і при негайному струминному введенні не менш ніж 600 мл свіжозамороженої плазми під контролем коагулограми.

Емболія, спричинена медико-технічними пристроями виникає при попаданні у судинне русло фрагментів силікону, штучних волокон від фільтрів трансфузійних систем чи інших штучних фрагментів медичних пристроїв (рис. 5.39).

Профілактика тромбоемболії легеневої артерії.

Необхідною для цього умовою є дотримання правил заготівлі, зберігання і переливання крові та її компонентів. Використання при гемотрансфузіях стандартних гемотрансфузійних систем з фільтром, наявність якого виключає можливість попадання згортків крові у венозну систему реципієнта і є важливим фактором профілактики виникнення тромбоемболічних ускладнень. Особливо це слід пам’ятати при переливанні масивних доз крові або її компонентів.

При тромбозі голки для венепункції необхідна повторна пункція вени іншою голкою. Спроба відновлення прохідності голки іншими способами категорично забороняється !

Флебіт – запалення венозної стінки, яке може виникнути внаслідок хімічного або механічного подразнення або інфікування тканин, що оточують периферичний венозний катетер. Виникнення запалення в ділянці введення ПВК може спричинити утворення мікротромбів та формування тромбофлебіту.

Серед всіх факторів, які сприяють розвитку флебіту (таких, як розмір катетера, місце венепункції), особливо важливим є тривалість знаходження катетера у вені.

Першими ознаками виникнення флебіту є почервоніння в місці його заведення. За умов активації даного патологічного процесу спостерігаються набряк, припухлість і утворення так званого «венозного шнура», який чітко визначається при пальпації.

Підвищення температури шкіри в місці вже встановленого катетера може свідчити про наявність локального інфікування. В особливо важких випадках еритема поширюється більш ніж на 5 см проксимальніше від місця знаходження кінця катетера. Звертається увага на можливість присутності незначної кількості гнійних виділень в ділянці встановленого периферичного венозного катетера. Така ситуація може призвести до виникнення гнійного флебіту або септицемії, які є одними з найважчих ускладнень внутрішньовенної терапії та можуть стати причиною можливої смерті пацієнта.

За умов виникнення ускладнення, необхідно провести дослідження гемокультури крові та вжити невідкладних заходів спрямовані на ліквідацію ускладнення (госпіталізація хворого до хірургічного стаціонару, комплексна антибактеріальна, протизапальна, антикоагулянтна, дезагрегантна терапія та місцеве лікування).

З метою попередження виникнення флебіту необхідно дотримуватись наступного переліку профілактичних заходів:

1. використовувати асептичну техніку встановлення ПВК;
2. обирати мінімально можливий розмір катетера та оптимально оцінити необхідний об’єм внутрішньовенної інфузії;
3. обов’язково слід забезпечити малотравматичне розміщення катетера у вені, завдяки урахуванню її структурних особливостей, правильному вибору розміру катетера та надійній зовнішній фіксації його елементів;
4. при виконанні інфузійної терапії з використанням ПВК необхідно слідкувати за концентрацією лікарських засобів, які вводяться внутрішньовенно та максимально усунути можливість подразнюючої дії інфузійного розчину з високим рівнем його осмолярних характеристик на інтиму судинної стінки;
5. при встановленні ПВК фіксуються дата і час виконання цієї маніпуляції та акцентується увага на дотриманні нормативного проміжку часу його функціонування. Він повинен становити для ПВК 48 - 72 години;
6. з метою попередження виникнення флебіту, повторне встановлення периферичного венозного катетера виконується завжди в іншому місці, проксимальніше від розташування раніше встановленого та видаленого ПВК чи на симетричній ділянці протилежної кінцівки.

5.3 Пункція та катетеризація підключичної вени

Основні способи пункції та катетеризації підключичної вени. Описані різні способи черезшкірної пункції та катетеризації підключичних вен. Пункцію вен можна виконувати з різних доступів:

1. підключичного (запропонував R. Aubaniac, 1952);
2) надключичного (впровадив у клінічну практику D. Yoffa, 1965);
3) надгрудинного (рекомендував E.A. Kilichan, 1955) та з різних точок на поверхні шкіри (рис. 5.40).

Саме виконання пункційної катетеризації підключичної вени передбачає можливість виконання операції з над- та підключичної ділянок.

Анатомічні дослідження, проведені С.А. Симбирцевым и соавт. (1972), С.И. Елизаровским (1973) та іншими, вказують, що доцільно виділяти не окремі пункційні точки, а цілі зони, з яких може бути вдало виконана операція. З урахуванням зазначеного виділяють дві основні зони:

I. підключичну;
II. надключичну.

За визначенням С.И. Елизаровского (1973), підключична зона обмежується сторонами неправильного чотирикутника. Верхня сторона зони розташована біля нижнього краю ключиці від середньо-ключичної лінії до вертикалі, що проходить на 2 см латеральніше краю грудини. Довжина бічних сторін зони наступна: 1) зовнішньої - 2 см; 2) внутрішньої - 1 см. Нижня межа з’єднує бічні сторони зони. За даними С.А. Симбирцева и соавт. (1972), надключична зона розташована безпосередньо над внутрішньою третиною ключиці. Її ширина становить 0,5-0,8 см, довжина 2-3 см. Зовнішня сторона надключичної ділянки проходить на 1-2 см дистальніше від межі внутрішньої середньої третини ключиці, внутрішня - відступає назовні на 2-3 см від грудинно-ключичного з’єднання.

Важливо пам’ятати, що різні варіанти розташування місць вколу пункційної голки в межах вище зазначених меж над- та підключичної зон гарантують можливість ефективного виконання даної операції.

В той же час, найбільш вагомою складовою вдалого виконання самої пункції є напрямок пункційної голки, зорієнтований на задню і верхню частину грудинно-ключичного сполучення.

Практичний досвід виконання пункційної катетеризації підключичної вени підтверджує доцільність врахування наведених вище анатомічних зон, але твердження щодо незалежного вибору пункційних точок в межах зазначених ділянок все-таки підтверджує аргумент на користь їх регламентованого вибору.

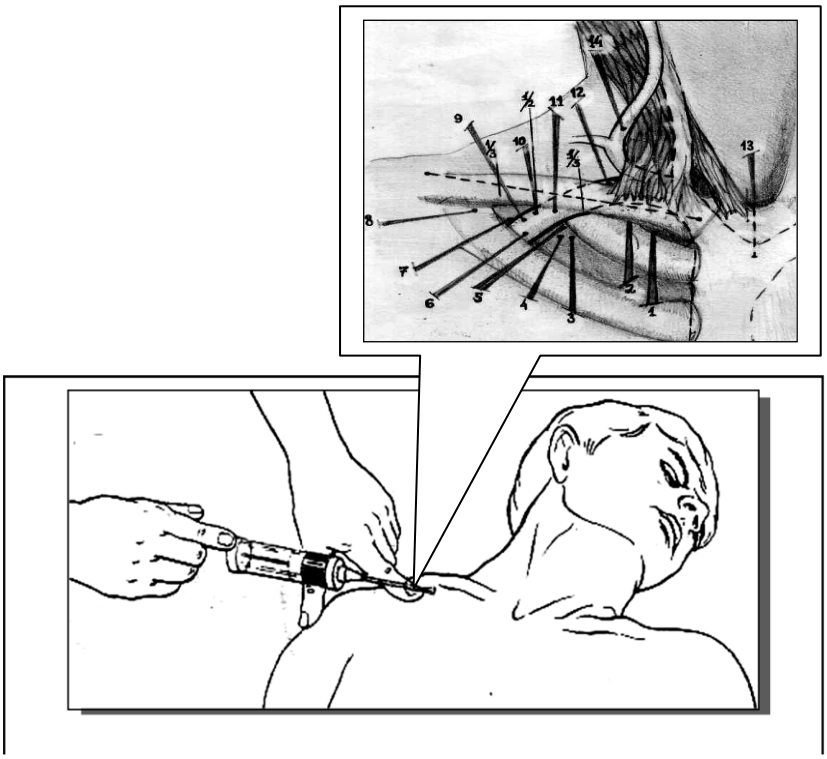

Рис. 5.40 Схема варіантів виконання пункції підключичної вени:
1) - за N. Giles; 2) - за Самариною А.К. (для дітей старше 5-ти років); 3) - за Самариним А.Г. ; 4) - R. Aubaniac та за Єлізаровським С.І.; 5) - за R.A. Mogil ; 6) - за Христовим К. і співав., J.N. Wilson; 7) - за J.J. Tofield; 8) - за Нісімовим Е.Б. та за Бондаренко М.Д. ; 9) - за Самариною А.К. (для новонароджених і дітей до 5-ти років); 10) - за W. W . Morgan; 11) - G. A. Harkins; 12) - за D. Yoffa, P.M. James, R.T. Myers ; 13) - за T. A. Kilichan; 14) - за J. Haapaniemi, P. Slatis.

В підключичній ділянці найбільш оптимальними з їх переліку є:

1) точка ***Обан'яка,*** розташована на 1см нижче ключиці по лінії, яка є межею між внутрішньою та середньою третинами ключиці;
2) точка ***Уілсона*** (J.N. Wilson), що розташована на 1см нижче ключиці по середньоключичній лінії;
3) точка ***Джилса*** (N. Giles), яка розташована на 1 см нижче ключиці та на 2 см назовні від грудини (рис. 5.41).

Основою досконалого виконання пункційної катетеризації підключичної вени є оптимальне поєднання місця розташування пункційної точки та спрямування руху пункційної голки в м'яких тканинах підключичної зони.

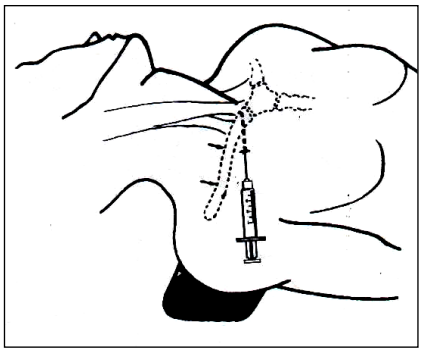

Рис. 5.41 Спосіб за R. Abaniac з підключичного доступу. Місце вколу і спрямування голки до грудинно-ключичного суглобу.

У практичному аспекті найбільш зручним місцем виконання пункції підключичної вени є точка Обан'яка.
За авторською вимогою - R. Auboniac (1952), місце її знаходження відповідає розташуванню внутрішнього кута підключичної ямки. Прийомом, який дозволяє легко визначити правильну локалізацію цієї точки в підключичній зоні, є пальпаторне визначення місця виходу І-го ребра з-під ключиці, завдяки тиску над цією ділянкою вказівним пальцем лівої руки хірурга (рис. 5.42). У цьому випадку точка вколу пункційної голки перебуває між пальцем, що пальпує місце виходу першого ребра з-під ключиці та нижнім краєм самої ключиці. Після виконання пункції подальше введення пункційної голки спрямовується вгору та до середини (рис. 5.42)].

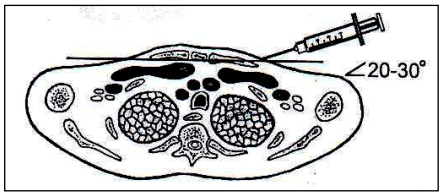

Рис. 5.42. Спосіб за R. Abaniac з підключичного доступу. Нахил голки зі шприцом по відношенню до площини грудної стінки.

А.П. Зільбер (1971, 1999) визначає точку вколу пункційної голки на відстані 1-2 см латеральніше від акроміального кінця ключиці на лінії, яка з'єднує центр переднього краю дельтоподібного м'яза із грудинно-ключичним суглобом. У тих випадках, коли підключична ямка погано визначається (маленькі діти), В.С. Савельєв та співавт. (1972) рекомендують пункційну голку заводити у точці на лінії, яка умовно проведена між верхівкою пахвинної ямки та верхнім краєм грудинної ділянки ключиці, у напрямку до її задньої поверхні. Ці точки визначають місця вколу голки при різних способах пункційної катетеризації, які відзначаються глибиною вколу голки, необхідної для досягнення вени та рекомендаціями щодо анатомічних орієнтирів, які полегшують пункцію вени.

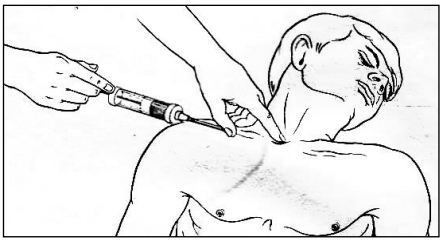

Рис. 5.43 Підключичний доступ за Сухоруковим В.П. та Михеевым (1985 рік).

Спосіб пункції підключичної вени за R. Aubaniac (1952)

R. Aubaniac вперше запропонував черезшкірну пункцію вени з підключичного доступу. Місце пункції знаходиться на 1 см нижче ключиці, відповідно до межі між середньою та внутрішньою її третинами. Голку встановлюють на шкірі в місці пункції, спрямовуючи її зі шприцом під кутом 20-30° до площини грудної стінки та під кутом 40-45° до фронтальної площини ключиці. Голка повинна проходити між ключицею і першим ребром у напрямку вгору, назад і медіально, щоб її кінчик був орієнтований на верхній край задньої поверхні грудинно-ключичного суглоба (рис. 5.43). Глибина вколу у дорослих дорівнює в середньому 3-4 см.

Спосіб за R. Aubaniac (1952), J. Wilson і співав. (1962)

За даними М. Роузена і співавт. (1986), даний варіант виконання катетеризації підключичної вени об'єднує пропозиції декількох авторів. Катетеризація підключичної вени виконується з правого підключичного доступу. Хворий лежить на спині, руки розміщені вздовж тулуба, голова повернена у протилежний бік від місця пункції. Головний кінець стола опущений на 25°. Під спину хворого підкладають валок. Місце пункції - на 1 см нижче ключиці у дорослих, у дітей - безпосередньо під краєм ключиці по середньо-ключичній лінії, або на 0,5 см медіальніше від пульсуючої підключичної артерії. Голку встановлюють на шкірі в місці пункції, спрямовуючи рух пункційної голки на шприці до трикутника утвореного голівками грудинно-ключично-соскоподібного м'яза та ключицею або в бік яремної вирізки. Голку заводять вздовж заднього краю ключиці, розміщуючи шприц суворо паралельно до фронтальної площини тіла. Глибина пункційного заходження у м'які тканини у дорослих становить 3-4 см, у дітей до 5 років - 1,5-2,5 см, у дітей більше 5 років - 2,5-3,5 см. Під час заведення голки у шприці підтримують невелике розрідження для визначення моменту попадання пункційної голки у вену. Після пункції заводять катетер за методикою Сельдінгера.

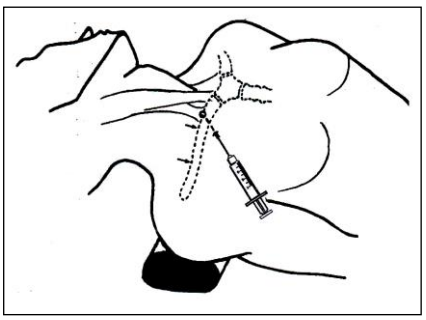

Рис. 5.44 Спосіб Єлізаровського С.І. з підключичного доступу. *Місце вколу і спрямування голки на середину ширини латеральної головки грудинно-ключично-соскоподібного м'яза.*

В.П. Сухоруков (1982, 1985) вважає за доцільне при виконанні пункції правої підключичної вени перший палець лівої кисті оперуючого хірурга (анестезіолога) розміщувати на ключиці в ділянці внутрішнього кута підключичної ямки. Одночасно з цим, вказівний палець оператора знаходиться в ділянці грудинно-ключичного суглоба зі сторони яремної вирізки (рис. 5.44). Таке розміщення пальців оперуючого хірурга дає можливість йому чітко визначити правильне місце виконання пункції, тобто безпосередньо у місці розміщення першого пальця. Напрямок вколу пункційної голки визначається по лінії, що з'єднує великий та вказівний пальці.

Доцільність проведення даного варіанту пункції підключичної вени справа показала свої переваги при виконанні операції у пацієнтів з гіперстенічними конституційними особливостями будови тіла та наявними ознаками ожиріння.

За рекомендаціями С.И. Елизаровского (1973), стандартним орієнтиром спрямування руху голки при пункції з підключичної зони є ділянка задньої поверхні верхнього краю грудинно-ключичного суглоба. Після введення пункційної голки у підключичний простір, подальше спрямування її руху проходить позаду і досередини та вгору з орієнтацією на середину ширини латеральної ділянки грудинно-ключично-соскоподібного м'яза.

За умов правильного розташування місця вколу пункційної голки в точці Абон'яка та вправному спрямуванні траєкторії руху голки, кут між місцем виконання пункції та ключицею повинен становити 45^0, а між передньою поверхнею великого грудного м'яза 30^0.

Спосіб С.І. Єлізаровського (1973)

Голку вколюють на 1 см нижче ключиці на межі між середньою та медіальною її третинами (точка R. Aubaniac). Голку спрямовують вперед, досередини і вгору, орієнтуючись на середину ширини ключичної голівки грудинно-ключично-соскоподібного м'яза в місці його прикріплення (рис. 5.44) С.І. Єлізаровський вважає, що спрямування голки на середину ключичної голівки грудинно-ключично-соскоподібного м'яза є відповідним як для осіб з широкою, так і з вузькою грудною кліткою, а також при різному положенні ключиці. Однак, у осіб брахіоморфної будови тіла голкою можна попасти у венозний кут, що слід враховувати при проведенні катетера. За означених обставин можна завести катетер у внутрішню яремну вену.

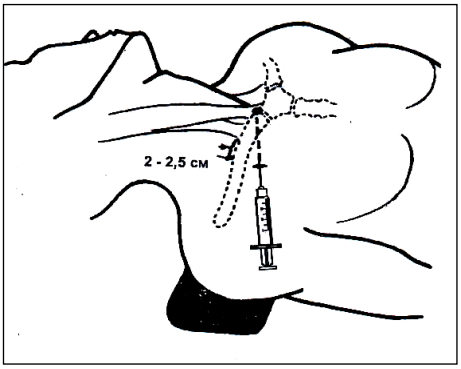

Рис. 5.45. Спосіб Самарина А.Г. з підключичного доступу. *Місце вколу і спрямування голки на верхній край задньої поверхні грудинно-ключичного суглоба.*

Спосіб А.Г. Самарина (1970)

Голку вколюють на 1-1,5 см нижче ключиці в точці, що знаходиться на 2-2,5 см латеральніше від краю грудинно-ключично-соскоподібного м'яза. Голці надають нахил у 40-50° щодо фронтальної площини і проводять у напрямку верхнього краю задньої поверхні грудинно-ключичного суглоба на глибину 3-4 см. Точка Самарина майже збігається з точкою яку пропонував J. Wilson (рис. 5.45, 5.46).

Спосіб пункційної катетеризації за J. Wilson і співавт. (1962)

Вкол голки виконують на 2 см нижче ключиці по середньоключичній лінії, або на 0,5 см медіальніше від пульсуючої підключичної артерії. Кінець голки спрямовують на верхній край задньої поверхні грудинно-ключичного суглоба і заводять на глибину 3-4 см (рис. 5.46). Вену катетеризують за Сельдінгером. Пункція за способом J. Wilson дозволяє інколи завести голку у висхідне коліно підключичної вени (в осіб брахіоморфної будови тіла).

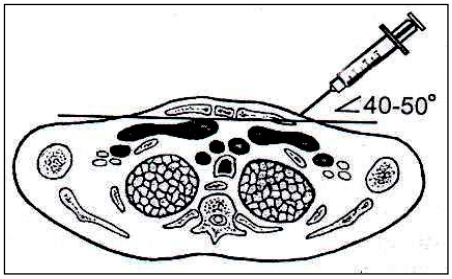

Рис. 5.46. Спосіб J. Wilson і співавт. (1962) *Нахил голки на 40 – 50 градусів до фронтальної площини ключиці.*

С.І. Єлізаровський вказує, що при пункції підключичної вени з точки J.

Wilson (на 2 см нижче середини ключиці) з орієнтацією кінця голки на верхній край грудинно-ключичного суглоба, напрямок голки проекційно збігається з ходом вени.

На доцільність "перекриття" голкою вени звертають увагу хірурги госпітальної клініки Архангельського медичного інституту Російської Федерації. Вони пропонують спочатку визначати пальпаторно під ключицею пульсуючу артерію і голку вколювати на 0,5 см медільніше від неї.

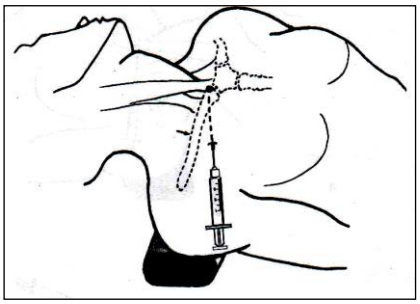

Рис. 5.47. Спосіб за N. Giles з підключичного доступу. *Місце вколу і спрямування голки на верхній край задньої поверхні грудинно-ключичного суглоба.*

N. Giles (1966) вказує на необхідність вибору вікової групи пацієнтів – це категорія хворих від 16 і більше років (тобто дорослі особи).

Місце пункції знаходиться у точці, що розташовується на 1 см нижче ключиці та на 2 см назовні від груднини. Голку встановлюють на шкірі в місці пункції, спрямовуючи рух пункційної голки до верхнього краю задньої поверхні грудинно-ключичного суглоба. Глибина проникнення голки у м'які тканини - індивідуальна і констатується з моменту поступлення крові у шприц (рис. 5.47). При застосуванні способу N. Giles не завжди відразу вдається виконати пункцію підключичної вени. С.І. Єлізаровський вказує, що майже в половині випадків за даними його експериментів, голка впиралася в реберно-ключичну зв'язку, ширина якої за даними В.В. Кованова та А.А.Травіна (1965) становить 1,3 - 1,5 см. При відведенні кінця голки назовні на 35-40° вдається обійти зв'язку і пройти під ключицею.

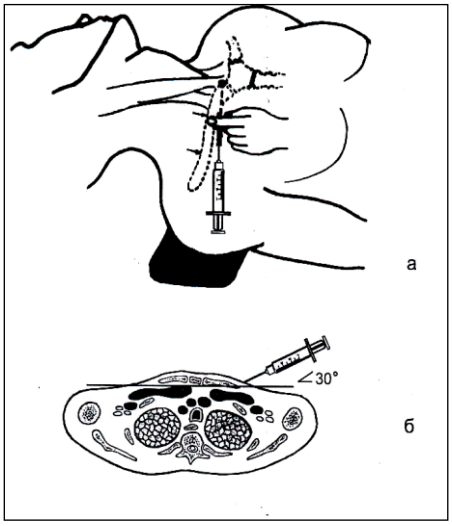

Рис. 5.48 Спосіб Христова К. та співавторів з підключичного доступу: *а – місце вколу на один поперечний палець латеральніше від медіальної третини ключиці. б – нахил голки на 30 градусів до фронтальної площини грудної стінки.*

Спосіб К. Христова і співав. (1966)

Пункційну голку вколюють в точці, яка знаходиться латеральніше від межі між медіальною і середньою третинами ключиці на ширину одного поперечного пальця. Її безпосередньо заводять у м'які тканини по нижньому краю ключиці під кутом біля 30° до площини грудної стінки і спрямовують до середини і вгору, рухаючи до найвищої точки грудинного кінця ключиці.

Практично такий нахил голки можна отримати, якщо покласти вказівний палець лівої руки на поверхню грудної стінки і голкою спертися на нього (рис. 5.48). Такий спосіб можна рекомендувати для осіб брахіоморфної будови тіла, у яких венозний кут розташовується латерально і вище грудинного кінця ключиці. У цьому випадку, слід остерігатися пошкодження артерії (місце формування судинно-нервового пучка). При даному способі досягають вену голкою на невеликій глибині. Місце проколу шкіри та стінки вени можуть знаходитись близько одне від одного. Неодноразова спроба виконання катетеризації підключичної вени за такою методикою створює умови для більшої ймовірності інфікування вени.

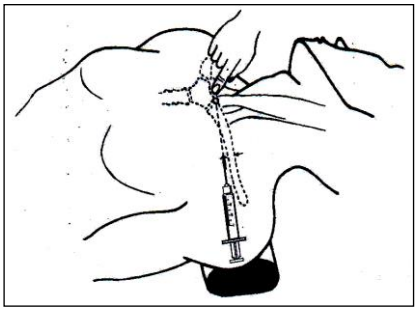

Рис. 5.49. Спосіб за W. W. Morgan, G. A. Harkins з підключичного доступу.
Місце вколу – ліва сторона. Спрямування голки на кінець вказівного пальця вільної руки, яка натискає на яремну вирізку.

Спосіб за W.W. Morgan і G.A. Harkins (1972)

Зазначений спосіб катетеризації підключичної вени пропонується для дорослих і дітей, включаючи новонароджених. Положення хворого на операційному столі типове. Під шийний відділ хребта підкладають згорнутий валик.

Для пункції краще використовувати ліву сторону, але можна виконувати пункцію і справа. Укол голки виконують безпосередньо під серединою ключиці. Кінець голки спрямовують на кінець пальця вільної руки хірурга, яким натискають на яремну вирізку. Голку заводять позаду ключиці паралельно до фронтальної площини тіла. Замість яремної вирізки можна використовувати як орієнтир трикутник, який обмежують груднина і ключична голівка грудинно-ключично-соскоподібного м’яза (рис. 5.49).

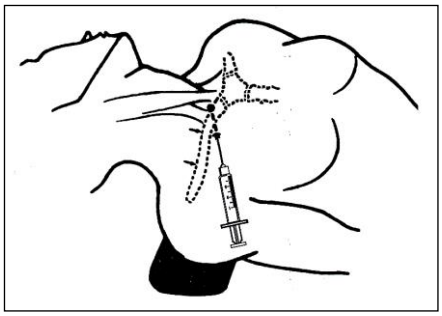

Рис. 5.50 Спосіб за R. A. Mogil з підключичного доступу.
Місце вколу і спрямування голки на трикутник між голівками грудинно-ключично-соскоподібного м’яза та ключицею.

Ускладнення: можлива помилкова пункція артерії, що не виключає ймовірність виникнення локальної кровотечі, проникнення катетера в порожнину перикарда чи у плевральну порожнину.

Спосіб за R.A. Mogil та співавт. (1967. Виконання цієї методики катетеризації підключичної вени найбільш доцільно застосовувати у пацієнтів дорослого віку. Для пункції віддають перевагу правій стороні. Таке положення надає можливості уникнути пошкодження грудної лімфатичної протоки. Крім того, для оперуючого, який краще володіє правою рукою, виконувати пункцію з цього боку зручніше. Голку вколюють безпосередньо під ключицею, на межі між медіальною та середньою її третинами. Кінець голки спрямовують на трикутник, утворений голівками грудинно-ключично-соскоподібного м'яза та верхнім краєм ключиці у місці її прикріплення до грудини (рис. 5.50). В масивних хворих може бути орієнтиром кінець пальця вільної руки, що натискає на яремну вирізку.

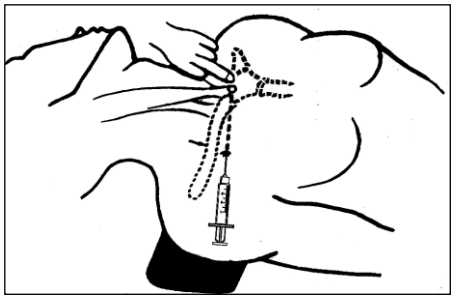

Рис. 5.51 Спосіб за J.J. Tofild з підключичного доступу. *Місце вколу та спрямування голки на палець вільної руки, що натискає на яремну вирізку***.**

<u>*Можливі ускладнення:*</u> пневмоторакс, гематома, кровотеча в місці пункції.

Спосіб за J.J. Tofild (1969)

Проведення катетеризації підключичної вени за методикою J.J. Tofild виконується у дорослих пацієнтів. Вкол голки роблять латеральніше від середини ключиці (точна відстань не вказана) і на 1см донизу від її нижнього краю. Кінець голки спрямовують на кінець вказівного пальця вільної руки, що натискає на яремну вирізку. Голку намагаються завести позаду ключиці, вздовж цього її краю.

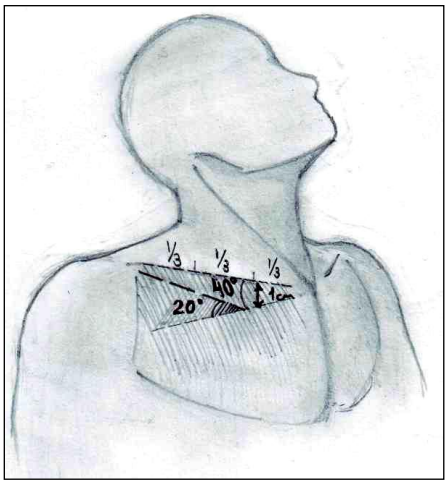

Рис. 5.52 Орієнтири для визначення місця пункції при використанні способу М.Д. Бондаренка та співавт., (1990).

М. Роузен та співавт. (1986) вважають, що більш латеральний і косий доступ зменшує ризик виникнення пневмотораксу і попадання у підключичну артерію при застосуванні даного способу катетеризації підключичної вени (рис. 5.51).

Спосіб М. Д. Бондаренка і співавт. (1990)

Автори пропонують робити вкол голки з більш латеральної точки. Основним орієнтиром при введенні голки є дельтоподібно-грудна борозна, яка чітко визначається навіть у людей з надмірною вагою. Місце вколу голки - на 1-2 см нижче ключиці із спрямуванням руху введення пункційної голки у м'які тканини вздовж внутрішнього краю дельтоподібного м'яза. У такому випадку проведенням голки під ключицею можна одразу здійснити вдалу пункцію підключичної

вени. Також можливим є введення пункційної голки у спрямуванні до внутрішньої поверхні грудинно-ключичного суглоба під кутом 20-40° щодо поздовжньої вісі ключиці. Якщо підключична ямка висока (характерно для пацієнтів астенічної будови тіла), автори рекомендують визначати вену в сагітальній площині, відповідно до висоти ямки. Можуть виникати труднощі при заведенні провідника в просвіт вени після її пункції (рис. 5.52).

Особливості черезшкірної пункційної катетеризації підключичної вени у дітей. Накопичений досвід з даного питання визначає такий перелік особливостей виконання катетеризації підключичної вени у дітей:

1) Катетеризацію необхідно виконувати в умовах загального знеболювання, яким забезпечується відсутність рухової активності дитини під час операції.
2) У дітей молодшої вікової групи проводиться масочний, загальний наркоз.
3) При виконанні катетеризації підключичної вени у дітей старшого віку пріоритетним методом знеболення є загальний наркоз, але методом вибору може бути і місцеве знеболення (під поєднаною анестезією місця вколу).
4) Дитині під час пункційної катетеризації повинно бути обов'язково надане положення Тренделенбурга з високим валиком під плечима: голова відкидається назад і повертається у бік, спрямований в протилежну сторону від оператора.
5) Особливу увагу приділяють дотриманню всіх правил асептики при догляді за катетером.
6) З метою профілактики інфекційних ускладнень зміна асептичної пов'язки та обробка шкіри навколо місця вколу повинні проводитись щоденно, а в ряді випадків і після кожної процедури.
7) Пункцію підключичної вени найзручніше робити з точки Абан'яка.
8) У дітей молодше 1-2 років точка пункції зміщується трохи латеральніше та ближче до середини ключиці.
9) Голки для пункції підключичної вени у дітей не повинні мати діаметр більше 1-1,5 мм, а довжину більше ніж 4-7 см.
10) При виконанні пункції підключичної вени у дітей на сьогодні пріоритет надається застосуванню стандартних наборів для катетеризації підключичної вени (фірми B. Braun). Не виключається і застосування стандартної голки Дюфо.
11) Пункція повинна бути виконана максимально атравматично.
12) Глибина занурення голки у м'які тканини підключичної ділянки (залежно від віку дитини) не повинна перевищувати 1,5- 1,6 см, а число спроб пункції не більшою 5. При цьому пункцію та катетеризацію необхідно робити тільки за методикою Сельдінгера.
13) ***Катетеризацію через просвіт голки не виконують!***
14) При пункції підключичної вени у дітей з метою запобігання повітряної емболії на голці обов'язково повинен бути шприц, заповнений фізіологічним розчином натрію хлориду.

15) Важливою особливістю будови венозної стінки дитини є її еластичність. При виконанні пункції підключичної вени у немовлят і дітей молодшої вікової групи, кров може з'явитися у шприці тільки під час повільного виведення голки з одночасною аспірацією. Це пов'язано з тим, що пункційна голка, особливо не гостро заточена, легко, в силу піддатливості тканин у дітей, стискує підключичну вену та проколює одночасно передню і задню її стінки. За таких обставин кінчик голки з'являється у просвіті вени лише при її витягуванні.

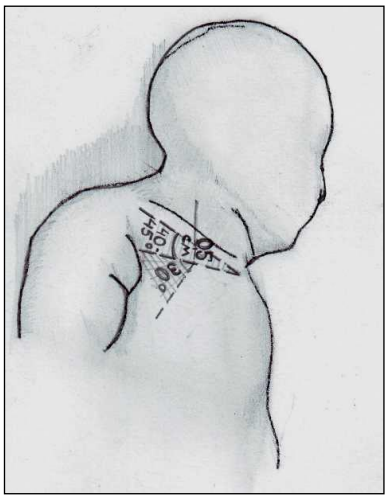

Рис. 5.53 Спосіб Самариної А.К. з підключичного доступу у новонароджених і дітей до 5 - ти років.

16) При заведенні провідника можна непомітно для оператора проколоти стінку вени та пройти провідником у паравазальний простір чи в іншому небажаному спрямуванні. У зв'язку із цим, провідники для катетерів у дітей не повинні бути твердими. Заводити катетер у вену необхідно дуже обережно. Якщо катетер поставлений правильно, то при аспірації шприцом кров повинна бути отримана в ньому без опору.

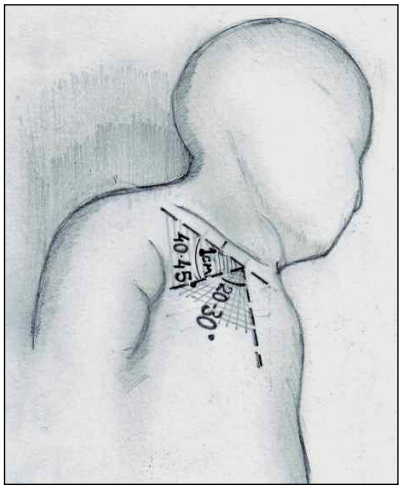

Рис. 5.54 Спосіб Самаріної А.К. з підключичного доступу у дітей старше 5 - ти років.

17) За відсутності вільного надходження крові у шприц необхідно підтягнути катетер.

18) Повторне виконання аспірації без отримання вільного надходження крові у шприц вимагає додаткової рентгендіагностики місця знаходження катетера. З цією метою в катетер уводять 2-3 мл рентгенконтрастної речовини (верографін, кардіотраст тощо) і роблять знімок у фронтальній проекції.

19) Якщо одержати з катетера кров не вдається, то він повинен бути вилучений.

20) При виконанні катетеризації підключичної вени у дітей і за умови надмірно глибокого заведення катетера (до правого передсердя чи у правий шлуночок серця) можуть виникнути розлади серцевої діяльності (екстрасистолія, брадикардія та інш.).

21) Э.К. Цыбулькин и соавт. (1976) при виконанні катетеризації підключичної вени у дітей рекомендують в якості оптимальної наступну глибину заведення катетера:

- у недоношених дітей від 1,5 до 2 см;
- у доношених немовлят від 2-2,5 см;
- у грудних дітей від 2-3 см;
- в дітей у віці від 1 до 7 років глибина пункції становить від 2,5 до 4 см;
- у дітей 8-14 років уведення пункційної голки у м'які тканини становить від 3 до 5-6 см.

22) Пункція лівої підключичної вени у дитячому віці є більш привабливою, що зумовлено її більшою довжиною порівняно з правою.

23) У дітей раннього віку ускладнення при пункційній катетеризації виникають частіше, ніж у дорослих, особливо ускладнення, пов'язані з ушкодженням катетером стінок вен і порожнин серця (Косой Г.Х., 1977).

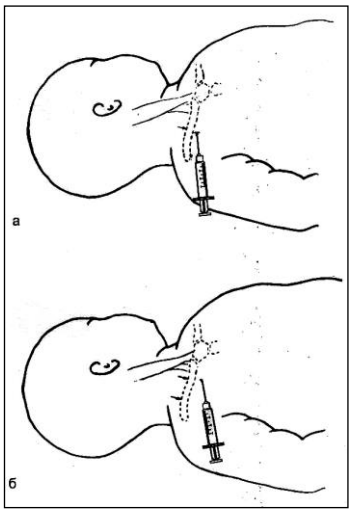

Рис. 5.55 Спосіб Самариної А.К. З підключичного доступу для дітей різного віку: *а - для новонароджених і дітей до 5-ти років; б- для дітей старше 5-ти років.*

Найбільш оптимальною методикою виконання катетеризації підключичної вени у дітей є методика, запропонована А.К. Самариною (1971).

Спосіб А.К. Самариної (1971)

Автор опрацювала його для дітей з урахуванням топографоанатомічних особливостей дитячого віку. Укол голки у новонароджених і дітей до 5 років виконують на 0,5 см нижче середини ключиці, спрямовуючи її під кутом 20-30° до площини грудної клітки і під кутом 40-45° до фронтальної площини ключиці (рис. 5.53-5.55).

У дітей після 5 років вкол голки роблять на 1 см нижче ключиці і назовні від вертикальної лінії, що проведена через точку в місці прикріплення латерального краю грудинно-ключично-соскоподібного м'яза до ключиці. Це практично відповідає межі між внутрішньою та середньою третинами ключиці. Голку спрямовують під кутом у 20-30° до поверхні грудної клітки і під кутом 35-40° до фронтальної площини ключиці. Останній кут визначає спрямування кінця голки до верхнього краю грудинно-ключичного суглоба (рис. 5.53-5.55).

З метою більш легкого проведення пункційної голки автор рекомендує перед проколом робити невеликий (до 3-5 мм) розріз на шкірі пацієнта гострокінцевим очним скальпелем (у поперечному напрямку).

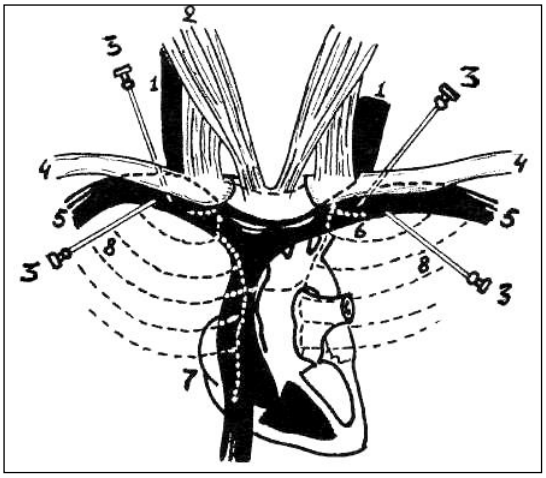

Рис. 5.56 Схема розташування анатомічних орієнтирів та спрямування пункційної голки при катетеризації підключичної вени (Калашников Р.М. та співавт. Архангельськ, 2000 рік)
1 - яремна вена; 2 - грудинно-ключично-соскоподібний м'яз; 3 - варіанти спрямування руху пункційних голок; 4 - ключиця; 5 - підключична вена; 6 - перше ребро; 7 - верхня порожниста вена; 8 – друге ребро.

Способи пункції і катетеризації підключичних вен з надключичного доступу

Виконання пункції підключичних вен з надключичного доступу може бути виконано з обох сторін. Проте, перевага надається виконанню пункції підключичної вени з правої сторони. Це пов'язано з більшою вірогідністю травмування зліва грудної лімфатичної протоки та купола плеври. При застосуванні доступів з надключичної ділянки голка проходить на дещо більшій відстані від плеври, тому ризик виникнення пневмотораксу при даному доступі менший, а відстань від шкіри до вени коротша і становить від 0,5 до 4 см.

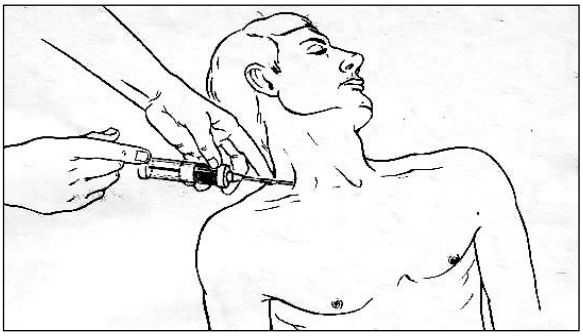

Рис. 5.57 Пункція підключичної вени надключичним доступом з точки Йоффа**.**

Положення хворого при такому варіанті виконання пункції здійснюється на спині без необхідності підкладання під його плечі валика.

При виконанні катетеризації підключичної вени руки пацієнта розміщують вздовж тулуба. Голову хворого повертають в бік, протилежний від місця виконання пункції. Головний кінець стола опускають на 20-30°. Оперуючий лікар виконує пункцію, стоячи біля голови хворого з боку пункції, або з протилежної від нього сторони (рис. 5.56).

У клінічній практиці застосовують такі способи пункції підключичних вен із надключичного доступу (рис. 5.57, 5.58, 5.59) (D. Yoffa (1965), P.M. James і R.T. Myers (1973), L. Haapaniemi, P.Slatis (1974)).

Досконалому виконанню наведених методів пункції та катетеризації підключичної вени, як і пункцій інших судинних магістралей організму людини, сприяє чітка орієнтація у визначенні правильного напрямку

траєкторії заведення пункційної голки по відношенню до площин тіла людини.

Спосіб D.Yoffa (1965). Зазначений варіант пункційної катетеризації підключичної вени застосовується у дорослих пацієнтів. Оперуючий лікар визначає місце виконання пункції. Орієнтиром для цього є кут, утворений зовнішнім краєм латеральної голівки грудинно-ключично-соскоподібного м'яза та верхнім краєм ключиці. При катетеризації підключичної вени в такий спосіб, пункційну голку спрямовують до верхівки зазначеного кута на 0,5 см вище ключиці, в спрямуванні 45° до сагітальної площини (рис. 5.58, 5.59) і під кутом до 15° щодо фронтальної площини. У положенні аспірації шприца, голку обережно просувають вглиб лежачих тканин, відхиляючи її на 15° від фронтальної площини.

Орієнтиром траєкторії руху пункційної голки слугує верхівка кута, утвореного медіальною голівкою грудинно-ключично-соскоподібного м'яза і вертикальний край грудини. Глибина розташування підключичної вени з такого доступу становить від 1,5 до 2,5 см (з коливаннями від 0,5 до 4 см).

Можливі ускладнення: пневмоторакс, гідроторакс, тромбофлебіт підключичної вени, кровотеча, повітряна емболія, артеріо-венозна фістула.

J.M. Garsia та співавт. (1972) пропонують при пункції з точки Йоффа надавати голці кут (при спрямуванні її руху до підключичної вени) у 50° щодо сагітальної, 40° до горизонтальної та 5° до фронтальної площини. У цьому положенні кінець голки повинен підійти до місця злиття внутрішньої яремної і підключичної вен. Для проколу вени досить завести голку на глибину 2-3 см. Момент проколу вени відчувається по зникненню опору при просуванні голки. Кров починає надходити в шприц. Після цього голку продовжують вводити вперед ще на декілька міліметрів з метою забезпечення гарантованого входження її отвору у внутрішньовенний простір.

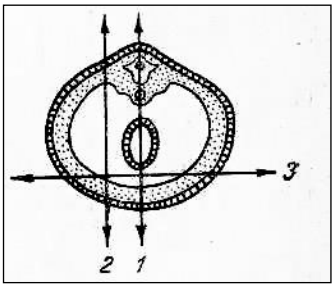

Рис. 5.58 Схема поперекового січення тулуба:
1. *серединна лінія (mediana);*
2. *сагітальна лінія;*
3. *фронтальна лінія.*

За методикою ***E. Kilichan,*** (1955) місце проведення пункції підключичної вени здійснюють в ділянці яремної вирізки на рівні верхнього краю грудинного кінця ключиці. Напрямок голки при пункції становить 45° до сагітальної і горизонтальної площини та 15-20° до фронтальної. Голка при проколі вени попадає в кут Пирогова, утворений злиттям внутрішньої яремної та підключичної вен ((рис. 5.58, 5.59).

При виконанні пункцій з надключичних доступів оператор перебуває з боку голови хворого. Це особливо зручно при виконанні пункції під час наркозу та операції. При пункції із точки Йоффа голова пацієнта повертається у бік, протилежний від оператора. При пункції із точки E. Kilichan (1955) голова хворого лежить прямо.

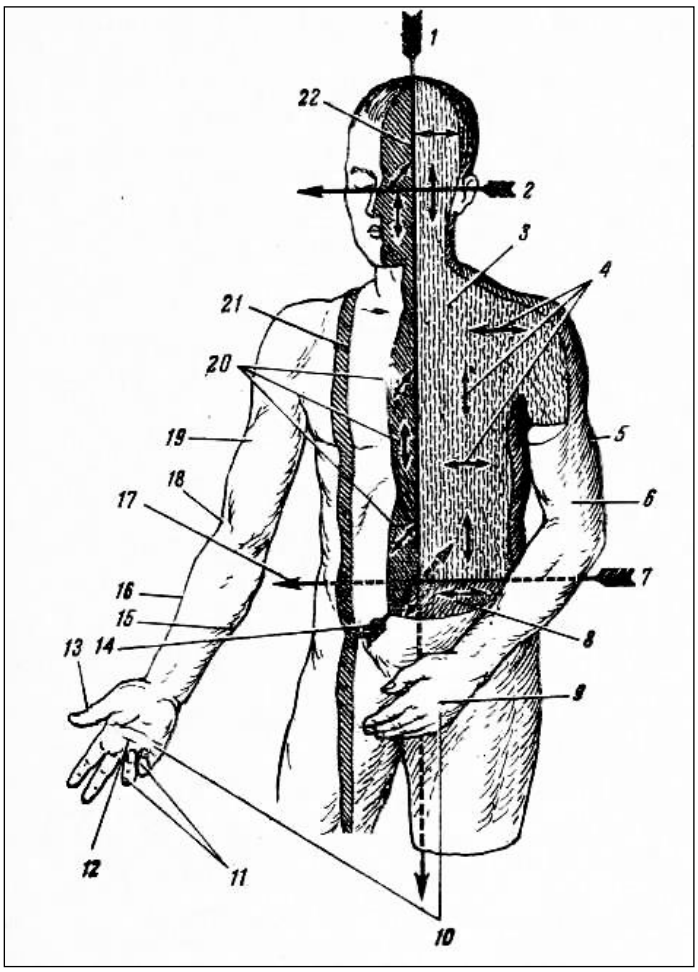

Рис. 5.59 Схема спрямувань та площин тіла людини.
(Привис М.Г. та співав., 1974)

1 – вертикальне спрямування; 2 – поперекове спрямування; 3 - фронтальна площина; 4 - горизонтальна та вертикальні лінії, у фронтальній площині; 5 - плече приведене до тулоба (adductio); 6 - ліва рука зігнута у ліктьовому суглобі (flexio); 7, 17 - поперекове спрямування, одне з горизонтальних у фронтальній площині;
8 - поперекова площина (одна з горизонтальних); стрілками вказане сагітальне спрямування (спереду-назад) та поперекове (зліва направо та навпаки); 9 - кисть в положенні пронації, великий палець звернутий до тулуба (pronatio); 10 - зміна положення з пронації до супінації, приклад ротації (rotatio); 11 – IV-V пальці зігнуті (flexio); 12 – кисть у положенні супінації, великий палець спрямований на зовні (supinatio):13 – великий палець відведений (abductio); 14 – сагітальне спрямування; 15 - медіальний край передпліччя; 16 - латеральний край передпліччя; 18 - права рука розігнута у ліктьовому суглобі (extensio); 19 - рука відведена від тулуба (abductio); 20 - горизонтальні та вертикальні лінії в сагітальній площині (вказано стрілками); 21 - одна з парасагітальних площин; 22 - медіальна, серединна площина, площина симетрії (одна з сагітальних площин).

Порівняно з підключичними доступами (Воронін В.А. та ін., 1974), надключичний спосіб пункції (особливо в місці локалізації точки Йоффе) має ряд істотних переваг. Спрямування руху голки в м'яких тканинах тіла людини співпадає з напрямком розташування підключичної вени та поступово відхиляється від підключичної артерії та плеври. Це полегшує заведення провідника, суттєво знижує ризик проколу артерії та плеври.

При виборі місця пункції є чіткий орієнтир: кут, утворений ключицею та зовнішнім краєм латеральної голівки грудинно-ключично-соскоподібного м'яза. Коротка відстань від шкіри до пунктованої вени становить 0,5-4 см. На відміну від цього, при підключичному доступі глибина заглиблення пункційної голки становить від 3,8 до 6,2 см. При виконанні пункції у такий спосіб пункційна голка долає менше перешкод: 1) не доводиться проколювати щільний реберно-ключичний суглоб; 2) великий грудний м'яз. Під час операції місце пункції доступніше для анестезіолога.

Спосіб P.M. James і R.T. Myers (1973)

Даний різновид доступу також виконується у дорослих. Пункцію виконують у верхівці кута, утвореного заднім краєм грудинно-ключично-соскоподібного м'яза і ключицею. Голку спрямовують відповідно до бісектриси цього кута з відхиленням на 10° від фронтальної площини. Це орієнтує голку на ділянку, розташовану за грудниною. Голку просувають в глибину до попадання у вену.

Спосіб J. Haapaniemi, P. Slatis (1974)

У дорослих голку вводять у точці, розташованій на 2-3 см вище ключиці безпосередньо біля заднього краю грудинно-ключично-соскоподібного м'яза. Голку спрямовують каудально (у нахилі до низу), відхиляючи назовні на 35° і дещо донизу від фронтальної площини. Голка сягає вени на глибині 2-3 см (з коливанням глибини вколу до 5 см) позаду медіального кінця ключиці, на 1-2 см назовні від грудинно-ключичного суглоба. З метою катетеризації голку просувають у вену на 3-4 мм.

Можливі ускладнення: пункція артерії, гематома, пункція грудної протоки, тромбофлебіт, пневмоторакс, повітряна емболія, сепсис.

5.4 Ускладнення при виконанні пункційної катетеризації підключичної вени

Помилки, ускладнення та їх профілактика при виконанні пункційної катетеризації підключичної вени. Усі ускладнення, які виникають при пункції підключичної вени, діляться на ті, які пов'язані з:

1) заведенням катетера;
2) ускладнення, зумовлені приєднанням інфекції.

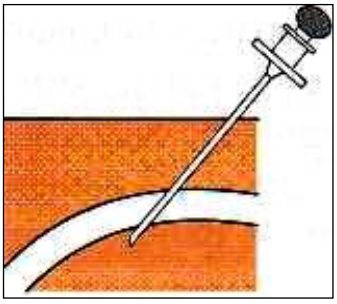

Рис. 5.60 При надто гострій голці не відчувається чіткої різниці між межами анатомічних структур, і голка без належного опору вільно проходить крізь них.

До найбільш типових їх різновидів належать:

1) травматичне подразнення інтими судинної стінки венозної магістралі з її ушкодженням та виникненням тромбозу;
2) надрив чи розрив судини з виникненням кровотечі чи гематоми;
3) травматичні ушкодження стінки правого шлуночка;
4) виникнення пристінкового тромбу;
5) аритмії.

Причини невдач і ускладнень можуть бути спричинені завдяки:

1) анатомічним особливостям стану зони оперативного втручання;
2) залежати від рівня технічного володіння методикою оперативного втручання медичним персоналом;
3) суттєвий вплив на можливість виникнення ускладнень мають особливості психоемоційного стану пацієнта та лікаря.

Анатомічні причини, як правило, не є вирішальними для досвідченого анестезіолога (хірурга). З їх переліку виділяють найбільш типові:

1. Неможливість встановлення анатомічних орієнтирів для визначення місця виконання пункції та невірне спрямування руху пункційної голки - не диференціюється голівка грудинно-ключично-соскоподібного м'яза, межі медіальної та середньої третини ключиці, яремної вирізки.
2. Виникають труднощі із зміною напрямку голки при повторних пункціях, або при проведенні голки паралельно фронтальній площині, наприклад, при сколіозі, коли головка плечової кістки "вимушує" виконавця спрямувати голку під гострим кутом або відхилитися донизу.
3. Обтурація просвіту голки жировою тканиною.
4. Наявність анатомічних відхилень - присутність декількох підключичних вен.

До технічних причин необхідно віднести:

1. Використання занадто тупих або занадто гострих голок, завдяки чому пунктована вена ушкоджується при використанні тупої голки, чи, навпаки, при надто гострій голці не відчувається чіткої різниці між межами

анатомічних структур, і голка без належного опору вільно проходить крізь них (рис. 5.60).

2. Використання занадто твердих провідників, які при їх заведенні у просвіт судини не повторюють анатомічних особливостей пунктованих структур і можуть перфорувати її стінку.

3. Неможливість фіксувати, або належним чином забезпечити анестезіологічні заходи пацієнту, наприклад, порушення при нестабільній гемодинаміці. Саме така ситуація може призвести до ускладнень та невдач при виконанні оперативного втручання.

4. Неможливість змінити положення операційного стола (ліжка), на якому лежить хворий так, щоб ділянка ключиці виступала над плечовою зоною.

5. Неможливість провести катетер по провіднику через fascia clavipectoralis (через м'якість катетера або невідповідність великого внутрішнього діаметра катетера відносно малому діаметру провідника).

До психологічних і кваліфікаційних причин належать:

- нервозність медичного персоналу та пацієнта;
- недостатня зосередженість виконавця;
- відсутність досвіду виконання втручання;
- психологічний тиск оточуючих людей;
- відсутність підготовлених асистентів.

З огляду на перелік наведених вище причин, виникнення можливих ускладнень при виконанні катетеризації центральних вен, а в найбільшій мірі – підключичної вени, зауважимо на деяких найбільш визначальних аспектах з цього питання. Необхідно пам'ятати, що число можливих спроб венепункції не безмежно, особливо при їх виконанні у дітей. За умов виникнення першої невдалої спроби втручання, психологічна готовність медичного персоналу до повторного виконання катетеризації ЦВ суттєво знижується з кожною наступною невдачею. Необхідно уникати більше трьох спроб з одного боку, якщо є можливість звернутися за допомогою до колеги, навіть і з меншим досвідом.

Грубим порушенням техніки виконання пункції підключичної вени є спроби змінити напрямок руху пункційної голки в тканинах в процесі виконання венепункції. У цьому випадку колюче-ріжуче вістря голки описує надмірну амплітуду та розсікає тканини, у які вводиться пункційна голка (м'яз, нервові стовбури, легеня та ін.). У зв'язку із цим при невдалому введенні голки її необхідно спочатку повністю витягнути і лише потім повторно спробувати виконати пункцію в іншому спрямуванні.

➢ Серйозним ускладненням пункції є прокол голкою плеври та легені. Попадання голки в легеню розпізнається завдяки вільному надходженню у шприц повітря при аспірації. Головна небезпека цього ускладнення полягає в розвитку пневмотораксу, гемотораксу та виникненні підшкірної емфіземи. Хворі, у яких при пункції була ушкоджена легеня, мають потребу у ретельному клінічному та рентгенологічному обстеженні для своєчасного виявлення пневмо- або гемотораксу.

➢ Досить частим ускладненням є прокол підключичної артерії. Це ускладнення розпізнається за умов появи у шприці пульсуючого струменя червоної крові. Звичайна кровотеча з пунктованої артерії швидко зупиняється після вилучення голки.
➢ Іноді можливі підшкірні гематоми. У немовлят і дітей молодшого віку гематоми можуть бути значними і виникати не тільки при помилковій пункції артерії, але й при повторних спробах виконання цієї операції. Крововилив може поширюватися в переднє середостіння, капсулу загрудинної залози чи до перикарда. Сприяє широкому поширенню гематоми пухкість клітковини, слабкий розвиток фасціальних прошарків.
➢ При пункції лівої підключичної вени можливе ушкодження грудної лімфатичної протоки. Нерідко ушкодження грудної протоки може проявлятися значною лімфореєю по стінці катетера. Для ліквідації такого ускладнення необхідно видалити катетер та закрити місце вколу асептичною пов'язкою.
➢ При необережному використанні надмірно довгих голок, помилковому виборі напрямку пункції можливе ушкодження нервових стовбурів, трахеї, щитоподібної залози та інших органів.
➢ В момент зняття шприца з голки можливим є засмоктування повітря через голку у вену з розвитком небезпечного для життя ускладнення - повітряної емболії. Особливо велика небезпека аспірації у вену повітря при виконанні пункції хворому в положенні сидячи. З метою попередження цього ускладнення провідник для катетера необхідно вводити у просвіт голки під час видиху хворого або ж хворому тимчасово пропонується затримати подих після глибокого вдиху.
➢ Низка ускладнень може бути пов'язана з моментом уведення та фіксацією катетера: наскрізний прокол обох стінок вени пружним провідником у момент його введення; входження провідника в інші анатомічні структури та анатомічні утворення (міжфасціальні прошарки, порожнину плеври, перикарда, переднє середостіння; позасудинне розташування катетера).
➢ Небезпечним для життя ускладненням є згортання дистальної частини заведеного катетера та потрапляння його фрагмента у просвіт вени з виникненням емболії зрізаною частиною провідника порожнин серця (рис. 5.61 а, б). Для профілактики даного ускладнення вилучення чи підтягування провідника з голки необхідно робити дуже обережно та без зайвого зусилля. Слід пам'ятати, що видалення провідника припиняється як тільки виникла перешкода у проведенні даного етапу оперативного втручання. Така ситуація свідчить про те, що провідник зачепився за вістря голки. За таких обставин спочатку витягають голку, а потім і сам провідник.
➢ Потрапляння частки катетера у вену може виникнути за умов випадкового зрізання не фіксованого до шкіри катетера. При необережному заведенні катетера через просвіт пункційної голки можливим є виникнення емболії частинами катетера (рис. 5.61) Провідник, а потім і катетер можуть при їх заведенні потрапити в яремну вену як внутрішню, так і зовнішню. Клінічно ускладнення часто проявляється болями у відповідній ділянці шиї, які

посилюються при виконанні інфузійно-трансфузійної терапії. Виникнення ускладнення супроводжується іррадіацією болю у слуховий прохід, нижню щелепу, виникненням набряку тканин шиї. Можливий розвиток тромбофлебіту, оскільки порушується відтік з яремних вен.

➢ Небезпечним ускладненням, особливо у дітей, є непомічений вихід катетера із просвіту підключичної вени. Найбільш серйозним наслідком даного ускладнення є стиснення підключичної вени пара-вазальною гематомою, накопи-чення у даній ділянці рідини, виникнення гідротораксу, компресії органів середостіння. З метою профілактики можливого виникнення таких патологічних станів слід неухильно дотримуватися нормативних вимог догляду за встановленим катетером.

➢ Повітряна емболія при експлуатації катетера є можливим наслідком ненадійної фіксації заглушки або аспірації повітря в момент приєднання до катетера системи для виконання інфузійно-трансфузійної терапії. Профілактикою ускладнення є дотримання вже описаних прийомів і правил роботи з відкритим портом катетера, застосування надійно фіксуючих заглушок.

➢ Обтурація просвіту катетера тромбом є досить частим ускладненням. На повне перекриття просвіту катетера вказує неможливість внутрішньовенного введення розчинів через нього. Коли через катетер вільно вводиться інфузійний розчин, а кров з катетера одержати не вдається, то це свідчить про появу тромбу в кінці катетера чи вказує на можливий перегин дистальної частини катетера. За умов аспірації шприцом такий перегин посилюється і, відповідно, унеможливлюється отримання крові з вени при підтягуванні поршня шприца. Невелика зміна положення катетера у цих випадках дозволяє одержати з нього кров.

а

б

Рис. 5.61 Забороняється повторне уведення голки у вже встановлену канюлю внаслідок можливого зрізання голкою дистального кінчика катетера, розташованого у внутрішньосудинному просторі та виникнення емболії іншорідним тілом.

➢ ***При підозрі на наявність тромбу, катетер у всіх випадках повинен бути вилучений з катетеризованої вени.***

➢ Грубою помилкою є проштовхування тромба у вену, що призводить до розвитку важкого ускладнення - емболії легеневих судин. Ускладнення викликає інфаркт-пневмонію і може бути причиною смерті хворого. Ризик тромбоемболії особливо великий у важких хворих, які мають підвищену схильність до згортання крові чи хворих з ожирінням. У цієї категорії пацієнтів виправдане профілактичне призначення антикоагулянтів. Профілактикою утворення тромбу є і використання високоякісних (поліетиленових, фторопластових, силіконізованих) катетерів, регулярне їх промивання та заповнення антикоагулянтом (гепарином, цитратом натрію, глюгіциром).

Профілактика тромбоемболічних ускладнень при катетеризації підключичної вени та виконанні оперативних втручань.

А. *Визначення:* ***Тромбоемболія*** - це гостра непрохідність судин та ішемія тканин, виключених із кровообігу внаслідок закупорки артерії емболом, який, зазвичай, представлений частиною тромба, що відірвався від основного джерела і мігрує з током крові. Основним джерелом тромбоемболії легеневої артерії є тромбози вен нижніх кінцівок і тазових вен.

Б. *Фактори ризику тромбозів вен нижніх кінцівок*.

а) Загальні фактори ризику тромбоемболічних ускладнень:

- вік хворого понад 60 років;
- тромбоемболічні захворювання (інфаркти, інсульти) в анамнезі;
- варикозне розширення вен;
- злоякісні пухлини внутрішніх органів;
- атеросклероз на фоні гіперліпідемії;
- серцева недостатність;
- ожиріння;
- підвищене згортання крові (дефіцит антитромбіну III, протеїну, еритремія, дисфібриногенемія);
- генералізовані інфекції;
- вагітність;
- застосування естрогенів та пероральних контрацептивів.

б) Специфічні фактори ризику тромбоемболічних ускладнень у хірургічних хворих:

- наявність одного чи більше загальних факторів ризику;
- гіподинамія та некерований емоційний стрес у передопераційному періоді;
- порушення гомостаззберігаючих функцій у передопераційному періоді (дефіцит ОЦК, зміни в реологічних властивостях крові та інше);
- вплив знеболення на гемодинаміку, особливо в умовах міорелаксації та штучної вентиляції легень;
- тривалість операції більше однієї години;
- крововтрата, наявність судинних катетерів;
- ліжковий режим (більше 4 діб після оперативного втручання).

В. *Патогенетичні механізми розвитку тромбозу:*

✓ ушкодження судинної стінки, яке притаманне для оперативних втручань і катетеризації вен;
✓ гіперкоагуляція, яка характерна для злоякісних новоутворень, гнійно-септичних станів, травм та опіків, застосування оральних контрацептивів;
✓ стаз крові, що відбувається при ліжковому режимі, тривалій іммобілізації.

Г. *Профілактика тромбозу вен нижніх кінцівок:*

- визначення категорії хворих з ризику виникнення тромбозу;
- запобігання тромбозу у кожного хворого відповідно до категорії ризику;
- здійснення запобігання тромбозу як мінімум до виписки хворого із стаціонару (але не менше 7-10 діб).

Д. *Категорії ризику розвитку венозного тромбозу у хірургічних хворих:*

а) ***Низький ризик:***

- неускладнені невеликі хірургічні втручання у хворих віком до 40 років без супутніх факторів ризику.

б) ***Середній ризик:***

- різні (великі та малі) хірургічні втручання у хворих 40-60 років без факторів ризику;
- малі хірургічні втручання у хворих до 60 років за наявності факторів ризику.

в) ***Високий ризик:***

- великі хірургічні втручання у хворих віком понад 60 років без факторів ризику;
- великі хірургічні втручання у хворих віком від 40 до 60 років, які мають фактори ризику;
- великі хірургічні втручання у хворих віком понад 40 років на фоні злоякісного новоутворення та тромбоемболічних захворювань в анамнезі.

Е. Принципи профілактики післяопераційного венозного тромбозу:

а) *Неспецифічні заходи профілактики тромбозу:*

- рання активізація хворих та заходи фізичного впливу (лікувальна фізкультура, пасивна флексія стоп, масаж);
- еластична компресія нижніх кінцівок, пневмокомпресія;
- своєчасна корекція розладу волемії, нормалізація гемодинаміки.

б) *Специфічні заходи профілактики тромбозу:*

- ✓ застосування лікарських препаратів, що впливають на коагуляційні властивості крові;
- ✓ застосування лікарських препаратів, що впливають на реологічні властивості крові.

Є. *Профілактика тромбозу в залежності від групи ризику:*

а) ***Низький ризик*** - рання активізація, еластична компресія нижніх кінцівок.

б) ***Помірний ризик*** - рання активізація, еластична компресія, антикоагулянтна профілактична терапія.

в) ***Високий ризик*** - рання активізація, еластична компресія, профілактична терапія прямими антикоагулянтами в підвищених дозах з переходом на непрямі антикоагулянти, корекція реологічних властивостей крові.

Ж. *Антикоагулянти у профілактиці тромбозів глибоких вен:*

а) ***Нефракціонований гепарин*** для профілактики застосовується в дозі по 5000 ОД 2 рази на добу протягом 7 діб після операції.

Механізм дії - активує антитромбін III, який знижує утворення тромбіну і перешкоджає перетворенню фібриногену у фібрин. Ефективність нижча, а ускладнень більше в порівнянні з низькомолекулярними гепаринами.

б) ***Низькомолекулярні гепарини*** - мають високу активність проти фактора Ха і низьку активність проти тромбіну. Не призводять до істотного збільшення часу згортання крові, не впливають на агрегацію тромбоцитів або на зв'язування фібриногену тромбоцитами.

■ ***Надропарин натрію (Фраксипарин)*** - випускається розфасованим в шприцах. Профілактична доза, незалежно від ступеня ризику - 0,3 мл, лікувальна - 0,8 - 1,0 мл. Уводиться з профілактичною метою 1 раз на добу протягом 7 днів післяопераційного періоду. По мірі застосування препарату необхідний контроль тромбоцитів 1-2 рази на тиждень.

■ ***Еноксапарин натрію (Клексан)*** - випускається розфасованим у шприцах у профілактичних - по 0,2; 0,4 мл і лікувальних - по 0,6; 0,8; 1,0 мл дозах. Уводиться з профілактичною метою 1 раз на добу протягом 7 днів.

■ ***Далтепарин натрію - (Фрагмін)*** - випускається розфасованим у шприцах з профілактичною дозою - по 2 500 МЕ; 5 000 МЕ, та в ампулах у лікувальних дозах по 10 000 МЕ. Уводиться з метою профілактики 1 раз на добу.

■ ***Цибор - беміпарин натрій*** - з метою профілактики тромбоемболічних ускладнень у хірургічних хворих антикоагулянт уводять за 2 години до операції і потім, в залежності від виду препарату та дози, від 1 (низькомолекулярні гепарини) до 2 разів (нефракціоновані гепарини) на добу в підшкірну клітковину передньої черевної стінки зліва між пупком та клубовою кісткою в безсудинній ділянці.

Діюча речовина: 1 мл розчину для ін'єкцій містить беміпарин натрій, що еквівалентний 12 500 МО (Цибор 2 500) або 17 500 МО (Цибор 3 500) антифактора-Ха; допоміжні речовини: вода для ін'єкцій.

Лікарська форма - розчин для ін'єкцій.

Фармакотерапевтична група - антитромботичні засоби. Група гепарину. Код АТС В01А В12.

Клінічні характеристики

Показання. Цибор 2 500. Профілактика тромбоемболій у пацієнтів при загальнохірургічних втручаннях. Цибор 3 500. Профілактика тромбоемболій у пацієнтів при ортопедичних операціях. Профілактика згортання крові в системі екстракорпорального кровообігу при проведенні гемодіалізу.

Протипоказання до застосування

Відома підвищена чутливість до беміпарину натрію або гепарину. Імунологічно обумовлена гепарином тромбоцитопенія чи підозра на неї або

наявність її в анамнезі. Активні кровотечі або підвищений ризик кровотеч у зв'язку з порушенням системи зсідання крові. Тяжкі порушення функції печінки і підшлункової залози. Ушкодження або оперативні втручання в ділянці нервової системи, органів зору або органів слуху.

Синдром дисемінованого внутрішньосудинного згортання крові (ДВЗ). Гострий бактеріальний ендокардит та хронічний ендокардит. Патологічні стани з високим ризиком кровотеч, наприклад, активна пептична виразка, геморагічний інсульт, церебральна аневризма або церебральна неоплазія.

Рис. 5.62 Цибор - беміпарин натрій *(антитромботичний засіб).*

Спосіб застосування та дози

Дорослі

Загальнохірургічні втручання з помірним ризиком виникнення венозної тромбемболії. У день хірургічного втручання уводять 2 500 МО препарату підшкірно за 2 години до початку або через 6 годин після операції. В наступні дні уводять підшкірно по 2 500 МО кожні 24 години. При виконанні ортопедичних операцій з високим ризиком виникнення тромбемболії, проведення підшкірної ін'єкції цибору виконується у день хірургічного втручання дозою 3 500 МО препарату за 2 години до початку або через 6 годин після операції. В наступні дні цибор уводять підшкірно дозою 3 500 МО кожні 24 години. Профілактично препарат застосовують протягом періоду ризику виникнення тромбоемболії або до повного відновлення рухового режиму пацієнта. Загалом таке профілактичне лікування проводиться мінімум 7-10 діб після хірургічного втручання.

Профілактика згортання крові в системі екстракорпорального кровообігу при проведенні гемодіалізу

У хворих, яким проводиться багаторазовий гемодіаліз тривалістю не більше 4 годин, за умови відсутності ризику кровотеч, профілактика згортання крові в системі екстракорпорального кровообігу в процесі процедури досягається завдяки уведенню одноразової дози у формі болюсної ін'єкції препарату в артеріальне русло на початку сеансу гемодіалізу. Для хворих з масою тіла менше 60 кг доза уведення цибору становить 2 500 МО антифактора Ха, а хворим з масою тіла більше 60 кг призначають 3 500 антифактора-Ха.

Препарат уводиться підшкірно в передньобічну ділянку живота або в задньобічну поперекову ділянку, поперемінно з правої і лівої сторони. Голка уводиться в складку шкіри перпендикулярно, а не під кутом. Місце ін'єкції розтирати не можна. Хворим літнього віку дозування не потрібне.

Побічні реакції

Дуже часто спостерігається ***екхімоз*** в місці виконання ін'єкції. Часто спостерігаються виникнення гематоми та біль в місці ін'єкції; кровотеча в ділянці шкіри, слизових оболонок, раньової поверхні, ерозії в ділянці травного тракту, сечостатевої системи; легке, тимчасове підвищення рівня трансаміназ (АсАТ, АлАТ) і гама-глутамілтранспептидази. Іноді спостерігаються шкірні алергічні реакції (кропив'янка, свербіж); легка, минуща тромбоцитопенія. Рідко спостерігаються анафілактичні реакції (нудота, блювання, задуха, бронхоспазм, набряк гортані, гіпотензія, кропив'янка, свербіж).

Передозування

Головним проявом передозування є ***кровотеча***. Рішення про відміну терапії беміпарином приймається залежно від тяжкості геморагії і ризику тромбозу. Незначні геморагії рідко потребують спеціального лікування. Значні кровотечі вимагають призначення ***протаміну сульфату***. Протамін сульфат призводить до часткового зниження анти-Ха-факторної активності ***беміпарину*** протягом 2 годин після внутрішньовенного уведення в дозі 1,4 мг протаміну сульфату на 100 МО антифактора-Ха.

Застосування у період вагітності або годування груддю

Дослідження на тваринах не виявили у беміпарину будь-яких ознак тератогенності. Клінічні дані щодо застосування беміпарину у вагітних відсутні, тому вагітним препарат призначають з обережністю. На сьогодні даних про здатність беміпарину переходити через плацентарний бар'єр немає.

Діти

Безпека і ефективність застосування беміпарину у дітей не вивчені, тому призначати препарат дітям не рекомендується.

Особливі заходи безпеки Не уводити беміпарин шляхом внутрішньом'язової ін'єкції. У зв'язку з ризиком розвитку гематом слід уникати внутрішньом'язових ін'єкцій інших препаратів в період лікування беміпарином. Слід бути обережними, призначаючи препарат хворим з печінковою або нирковою недостатністю, неконтрольованою артеріальною гіпертензією, виразковою хворобою шлунка і дванадцятипалої кишки в анамнезі, тромбоцитопенією, сечокам'яною хворобою, судинними порушеннями райдужної оболонки ока та сітківки, а також з будь-якими іншими органічними порушеннями, пов'язаними з підвищеним ризиком розвитку кровотеч, так само, як і при проведенні пацієнтам спинномозкової або епідуральної анестезії чи люмбальної пункції.

Особливості застосування

- Беміпарин може пригнічувати секрецію наднирниковими залозами альдостерону, що може призвести до ***гіперкаліємії,*** особливо у хворих на цукровий діабет, у пацієнтів з хронічною нирковою недостатністю, метаболічним ацидозом, підвищеним рівнем калію в плазмі або у хворих, які приймають калійзберігаючі препарати. Ризик розвитку гіперкаліємії підвищується пропорційно тривалості терапії, але така гіперкаліємія, як правило, минуща.

➢ У хворих групи ризику необхідно визначити рівень електролітів плазми перед призначенням беміпарину і регулярно його контролювати протягом лікування, особливо якщо тривалість терапії перевищує 7 діб. Іноді на початку лікування беміпарином спостерігається тимчасова легка тромбоцитопенія I типу (кількість тромбоцитів 100 000/мм^3 – 150 000/мм^3), пов'язана з тимчасовою активацією тромбоцитів. Як правило, цей стан не викликає ускладнень, отже, терапія беміпарином може бути продовжена.

➢ В рідких випадках при терапії беміпарином спостерігається розвиток тяжкої імунної тромбоцитопенії II типу з кількістю тромбоцитів значно нижчою 100 000/мм^3. Така реакція зазвичай виникає між 5-м і 21-м днями терапії.

➢ У хворих з індукованою гепарином тромбоцитопенією в анамнезі це ускладнення може розвинутись скоріше. Рекомендується проводити підрахунок тромбоцитів перед початком лікування беміпарином (в перший день терапії), далі регулярно кожні 3-4 доби і по закінченню лікування препаратом. При значному зниженні числа тромбоцитів (від 30% до 50%), що поєднується з позитивними або невідомими результатами випробувань in vitro на наявність антитромбоцитарних антитіл в присутності беміпарину або інших низькомолекулярних гепаринів та/або гепарину, необхідно негайно відмінити терапію беміпарином і призначити альтернативне лікування.

➢ При призначенні беміпарину спостерігались випадки некрозу шкіри, іноді з попереднім почервонінням або болючими еритематозними плямами. В таких випадках терапію беміпарином треба негайно відмінити.

➢ Профілактичне застосування беміпарину в поєднанні з проведенням епідуральної або спинномозкової анестезії або люмбальної пункції може у рідких випадках призводити до розвитку епідуральної або спинномозкової гематоми, внаслідок чого може розвинутись тривалий або постійний параліч.

➢ Ризик розвитку гематоми підвищується при використанні епідурального або спинномозкового катетера для проведення анестезії, при супутньому застосуванні препаратів, що впливають на активність факторів згортання крові, наприклад, нестероїдних протизапальних засобів, інгібіторів агрегації тромбоцитів чи антикоагулянтів, або при травматичній чи багаторазовій пункції.

➢ При прийнятті рішення про часовий інтервал між останнім уведенням беміпарину в профілактичній дозі і уведенням або видаленням епідурального або спинномозкового катетера необхідно враховувати характеристику продукту і профіль пацієнта. Після видалення катетера наступну дозу беміпарину можна уводити не раніше ніж через 4 години.

➢ Ін'єкція наступної дози беміпарину має бути віддаленою щодо завершення хірургічної процедури. При прийнятті рішення про призначення терапії антикоагулянтами в контексті проведення епідуральної або спинномозкової анестезії, необхідно бути виключно обережним і проводити частий контроль стану пацієнта з метою виявлення ознак і симптомів неврологічних порушень, зокрема, болю в спині, порушення чутливості і моторики (оніміння і слабкість нижніх кінцівок), а також дисфункції

кишечнику і сечового міхура. При підозрі на наявність епідуральної або спинномозкової гематоми необхідно негайне встановлення діагнозу з вжиттям терапевтичних заходів аж до спинномозкової декомпресії.

Взаємодія з іншими лікарськими засобами

Лікарські взаємодії беміпарину не були вивчені, і інформація щодо розділу ґрунтується на даних, які були отримані для інших низько-молекулярних гепаринів. Не рекомендується одночасне застосування беміпарину з такими препаратами:

- антагоністами вітаміну К та іншими антикоагулянтами;
- ацетилсаліциловою кислотою та іншими саліцилатами;
- нестероїдними протизапальними препаратами;
- тиклопедином, клопідогрелем та іншими інгібіторами агрегації тромбоцитів, системними глюкокортикоїдами і декстраном.

Усі вище зазначені препарати підсилюють фармакологічний ефект беміпарину на коагуляцію та/або функцію тромбоцитів, що збільшує ризик виникнення кровотеч. Якщо одночасного застосування препаратів уникнути неможливо, беміпарин слід призначати під ретельним клінічним і лабораторним контролем. Супутнє призначення препаратів, що підвищують концентрацію калію в крові, повинно здійснюватись під особливо ретельним контролем. Ефект взаємодії гепарину з внутрішньовенно введеним нітрогліцерином, який призводить до зниження ефективності препарату, не може бути виключеним і у випадку беміпарину.

Фармакологічні властивості.

Фармакодинаміка. Беміпарин натрію - низькомолекулярний гепарин, отриманий в результаті деполімеризації гепарину натрію, що був виділений із слизової оболонки кишечника свині. Середня молекулярна вага (МВ) беміпарину становить приблизно 3 600 дальтон. Процент молекулярних ланцюгів з МВ менше 2 000 дальтон становить менше 35. Процент молекулярних ланцюгів з МВ від 2 000 до 6 000 дальтон коливається між 50 і 75. Процент молекулярних ланцюгів з МВ вище 6 000 дальтон становить менше 15. Анти-Ха-факторна активність беміпарину становить від 80 до 120 МО антифактора-Ха на 1 мг сухої речовини, а анти-IIа-факторна активність становить від 5 до 20 МО антифактора IIа на 1 мг сухої речовини. Співвідношення анти-Ха-факторна активність анти-IIа-факторна активність - приблизно 8. В експериментах на тваринах беміпарин показав коагулянтну активність і помірний геморагічний ефект. Застосування беміпарину у людини підтверджує його активність і при дотриманні рекомендованого дозування не подовжує значно час тесту на згортання крові.

Фармакокінетика. Всмоктування. Беміпарин натрію швидко всмоктується після підшкірної ін’єкції з біодоступністю, яка оцінюється в 96%. Максимальна анти-Ха-факторна дія в плазмі при профілактичних дозах препарату, рівних 2500 МО і 3500 МО, досягається через 2 - 3 години після підшкірної ін’єкції беміпарину, з найбільшим піком активності порядку 0,34 ± 0,08 і 0,45 ± 0,07 МО анти-Ха-фактора/мл відповідно. Анти-IIа-факторна активність при призначенні вищезазначених доз не виявляється.

Максимальна анти-Ха-факторна активність в плазмі при уведенні доз 5 000 МО, 7 500 МО, 10 000 МО і 12500 МО досягається через 3 - 4 години після підшкірної ін'єкції беміпарину з піком активності порядку 0,54 ± 0,06, 1,22 ± 0,27, 1,42 ±0,19 і 2,03 ± 0,25 МО анти-Ха-фактора/мл відповідно. Анти-IIа-факторна активність порядку 0,01 МО/мл була виявлена при уведенні доз 7 500 МО, 10 000 МО і 12500 МО.

Виведення

Період напіввиведення беміпарину, який уводиться в дозах від 2 500 МО до 12 500 МО, знаходиться приблизно між 5 - 6 годинами і, відповідно, беміпарин повинен призначатись один раз на добу. На сьогодні немає даних стосовно здатності беміпарину зв'язуватись з білками плазми, його метаболізму і виведення у людини.

Фармацевтичні характеристики

Основні фізико-хімічні властивості. Прозорий, без часток, безбарвний або світло-жовтий розчин.

Несумісність Не можна змішувати з іншими розчинами для ін'єкцій або для інфузій.

Термін придатності - 2 роки. Не застосовуйте препарат після закінчення терміну придатності, вказаного на упаковці.

Умови зберігання Зберігати при температурі не вище + 30°С! Не заморожувати! Лікарський засіб зберігати в недоступному для дітей місці!

Упаковка Блістер, вкритий захисною плівкою, що містить два готових, заповнених шприца по 0,2 мл розчину для ін'єкцій, еквівалентних 2 500 МО антифактора-Ха; 1, або 5, або 15, або 50 блістерів в коробці.

Категорія відпуску За рецептом (Р.П. № UA/6624/01/01, № UA/6625/01/01).

Особливості догляду за центральним катетером. Катетеризація верхньої порожньої вени через підключичну вену, як правило, потрібна на тривалий час: на кілька діб, тижнів і навіть місяців. У зв'язку із цим велике значення має дотримання нормативних вимог догляду за катетером. Частота інфекційних ускладнень при катетеризації верхньої порожнистої вени відносно велика і коливається, за даними різних літературних джерел, від 5,3 до 40%.

Місцеве нагноєння шкіри та підшкірної жирової клітковини є нерідким інфекційним ускладненням тривалої катетеризації, особливо у важких хворих із гнійними захворюваннями. Профілактика: суворе дотримання асептики, виключення із практики фіксації катетера лейкопластиром, що призводить до мацерації шкіри, постійний контроль місця укола і катетеризації, регулярна зміна асептичної пов'язки.

При тривалому функціонуванні катетера можливо його бактеріальне забруднення. Воно проявляється пірогенними реакціями під час уведення розчинів через катетер. Бактеріальне забруднення катетера здатне обумовити розвиток гнійного тромбофлебіту підключичної вени, викликати септичний стан.

Флебіти, тромбози, тромбофлебіти підключичної, плечеголовної і верхньої порожнистої вен - маніфестуються загальними ознаками запального процесу (підвищенням температури тіла, загальною слабкістю, лихоманкою), набряком тканин в ділянці ключиці, набряком відповідної руки, розвитком синдрому верхньої порожнистої вени.

Поява ознак цього ускладнення є абсолютним показанням до видалення катетера та призначення антикоагулянтної та протизапальної терапії. Для профілактики флеботромбозів катетер повинен бути досить довгим і при уведенні у вену досягати верхньої порожнистої вени, яка має великий об'ємний кровоток. Застосування коротких катетерів, що розташовуються тільки в підключичній вені, не виправдано і, як правило, сприяє швидкому розвитку флеботромбозу. Фактором, що знижує частоту цього ускладнення, є регулярне промивання катетера ***гепарином.***

При періодичному виконанні трансфузій через катетер з довготривалими періодами його перебування у не функціонуючому стані (2-3 доби) він легко тромбується зсілою кров'ю.

Профілактика застосування катетерів в першу чергу передбачає використання катетерів, виготовлених з високоякісних нетромбогенних матеріалів, заповнення катетера між трансфузіями антикоагулянтом. Суворе дотримання зазначеного вище переліку заходів забезпечує можливість ефективного проведення пункційної катетеризації центральних вен та є вагомим фактором у забезпеченні позитивних наслідків лікувального процесу. При підозрі на інфікування катетера він повинен бути негайно вилучений. Небезпека виникнення ускладнень зростає при тривалій катетеризації. У зв'язку із цим час знаходження катетера у вені повинен бути оптимальним, а сама катетеризація - досить обґрунтованою за клінічними показаннями. У літературі описані приклади дуже тривалого (5-6 місяців) перебування катетера у вені. Навіть за таких обставин довготривалого перебування катетера у центральній вені не спостерігалося ускладнень. Велике значення при цьому має правильний і регулярний догляд за катетером. Оптимальним часовим проміжком перебування катетера у центральній вені є термін від 5 до 10 днів.

Заходи, спрямовані на запобігання виникнення можливих ускладнень при катетеризації центральних вен.

1. При вилученні голки з катетера чи канюлі забороняється повторне її введення внаслідок можливого зрізання голкою дистального кінчика катетера, розташованого у внутрішньосудинному просторі. Така ситуація може спричинити емболію іншорідним тілом (Рис. 6.8, 9.2).
2. Ускладнення можуть виникати внаслідок неправильного введення провідника з пошкодженням оточуючих тканин та плеври.

3. Після вдалого виконання пункції центральної вени направляючий провідник вилучають з неї без прикладання надмірних зусиль.

4. При виникненні неочікуваного опору під час видалення провідника – це є свідченням його перекруту в просвіті судини, можливої деформації чи пошкодження пункційною голкою його структури. Така ситуація може призвести до надриву чи розриву інтими судини, гематоми, кровотечі, емболії (рис. 5.63).



Рис. 5.63 Модель можливого скручування провідника в просторі катетеризованої судини.

5. При виникненні опору при роздільному вилученні провідника його слід обережно видалити разом з катетером. За таких умов мінімізуються можливі пошкодження та створюються умови відновлення положення провідника у внутрішньосудинному просторі судини та атравматичного його видалення (Рис. 9.6).

6. Категорично забороняється здійснювати фіксацію катетера завдяки прошиванню його стінки. Такі дії є передумовою відриву фрагмента катетера і попадання його частки у внутрішньосудинний простір з виникненням емболії іншорідним тілом.

7. Поліуретанові катетери ніколи не повинні контактувати з ацетонвмісними розчинами чи іншими агресивними розчинниками, які пошкоджують стабільність матеріалу, з якого виготовлений катетер.

8. Для стерилізації катетерів використовуються тільки призначені для цієї мети сертифіковані стерилізуючі засоби.

9. При виконанні МРТ-дослідження пацієнтам, яким встановлений катетер, категорично забороняється введення у нього (катетер) електролітних розчинів. Недотримання цих вимог є причиною виникнення в обстежуваного аритмії.

10. При операціях на серці внутрішньопередсердне ЕКГ застосовувати не можна.

11. При застосуванні периферичних та особливо центральних катетерів здійснюється постійний динамічний контроль за станом катетера та своєчасна заміна асептичної пов’язки навколо нього.

12. Після проведення операції переливання крові чи проведенні парентерального харчування хворому, катетер обов’язково повинен бути промитий фізіологічним розчином.

13. З метою запобігання виникненню тромбемболічних ускладнень сучасні зразки центральних катетерів повинні бути обладнані запобіжними пристроями чи заглушками для герметизації катетера.

14. При катетеризації центральних вен медичний персонал повинен досконало володіти знаннями з техніки виконання цього втручання, чітко

орієнтуватися в анатомічних структурах ділянки втручання та враховувати їх індивідуальні особливості.

15. Проведенню катетеризації центральних вен передує глибокий аналіз результатів клінічного, лабораторного обстеження пацієнта та, за можливістю, ретельний збір анамнезу захворювання.

16. Перевага методики Seldinger полягає у мінімальному об'ємі маніпуляції з провідником і катетером, що значно знижує ризик інфікування катетера та місця його встановлення.

17. Для того, щоб упевнитися, що всі канали катетера прохідні, треба їх промити фізіологічним розчином (бажано з додаванням гепарину) перед виконанням операції.

18. Щоб перевірити правильність розташування катетера у венозній судині, необхідно відразу після виконання операції за допомогою шприца здійснити аспірацію крові із всіх каналів.

19. Завершуючим етапом перевірки правильності встановлення катетера є кардіографічний контроль місця розташування катетера та рентгенографія/скопія органів грудної клітки чи іншої ділянки тіла де виконано уведення центрального катетера у судинну магісталь.

5.5 Внутрішньоартеріальна трансфузія

Показання до внутрішньоартеріальної трансфузії

Головною відмінністю внутрішньоартеріальної трансфузії від внутрішньовенної є виражена рефлекторна стимуляція серцевої діяльності в результаті подразнення ангіорецепторов і відновлення коронарного кровотока. За даними Е.М. Смиренской (1955), при внутрішньоартеріальному нагнітанні спостерігається підвищення артеріального тиску після уведення вже 10-20 мл крові. Клінічні та експериментальні дані показують, що вже після введення в аорту 50-100 мл крові або кровозамінників поліпшується кровопостачання серцевого м'язу та головного мозку, швидко нормалізується артеріальний тиск.

Показання до внутрішньоартеріальної інфузійної терапії:

1. зупинка серця при клінічній смерті, викликаної масивною невідновленою крововтратою;
2. термінальні стани, особливо якщо вони пов'язані з тривалою гіпотензією (артеріальний тиск 8,0 кпа, або 60 мм рт. ст. та нижче) внаслідок крововтрати, травматичного шоку, інтоксикації, при неефективності внутрішньовенних трансфузій - « Реґіонарна » трансфузійна терапія. У цьому випадку виконуються тривалі краплинні внутрішньоартеріальні інфузії лікарських препаратів при лікуванні облітеруючих захворювань артерій нижніх кінцівок, за умови необхідності проведення цілеспрямованого селективного реґіонарного забезпечення медикаментозними препаратами окремої анатомічної зони при перитоніті та гнійно-некротичних ураженнях

стопи у хворих на цукровий діабет ускладнений синдромом стопи діабетика, особливо при ішемічно-гангренозній формі перебігу цього захворювання.

При лікуванні термінальних станів, які не пов'язані з оперативними втручаннями, внутрішньоартеріальне нагнітання крові та кровозамінників стає можливим лише при застосуванні методу катетеризації аорти через одну з периферичних артерій - стегнову, променеву, плечову, сонну. Зазначимо, що катетеризація аорти через стегнову артерію, яка має значний діаметр, менш небезпечна в плані виникнення небажаних наслідків такої операції.

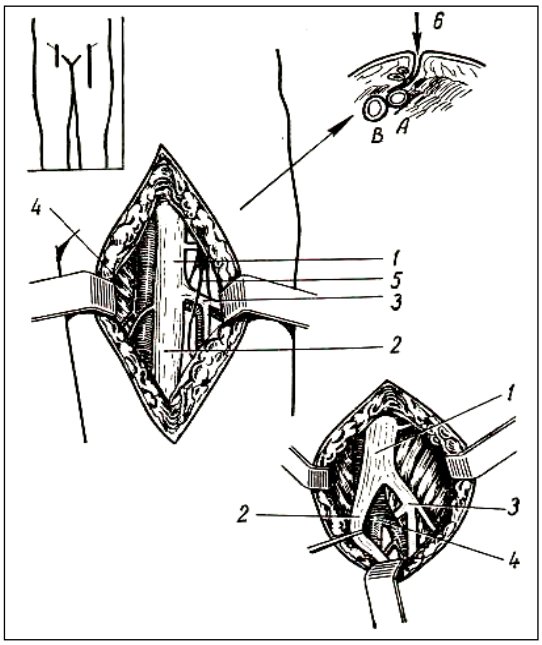

Рис. 5.64 Схема латерально-вертикального доступу до стегнових артерій (А.А. Шалимов, Дрюк Н.Ф. – 1979 р.): *загальна стегнова артерія; 2) поверхнева стегнова артерія; 3) глибока стегнова артерія; 4)стегнова вена; 5) n. saphenus;6) лінія розрізу шкіри.*

Техніка катетеризації аорти через оголену стегнову артерію

Положення хворого на спині. Нижня кінцівка ротована назовні, трохи зігнута в колінному і кульшовому суглобах. Проекційна лінія стегнової артерії проходить від середини пахвинної зв'язки до медіального виростка стегна. Виділення стегнової артерії для катетеризації роблять під пахвинною (пупартовою) зв'язкою або в стегновому (скарповському) трикутнику.

Розріз довжиною 7-8 см проводять по проекційній лінії артерії з таким розрахунком, щоб верхній кінець його перебував на 1-1,5 см вище пупартової зв'язки. У хворих з ожирінням розріз доводиться збільшувати до 10-12 см.

Пошарово розсікають шкіру, підшкірну жирову клітковину, поверхневу й широку фасції стегна. При цьому орієнтуються на нижній край пахвинної зв'язки та на ділянку овальної ямки.

Необхідно пам'ятати, що поруч, медіально від артерії, лежить тонкостінна стегнова вена. Тупо виділяють стегнову артерію вище місця відходження глибокої артерії стегна, тобто відразу під пупартовою зв'язкою. Під артерію з боку стегнової вени підводять гумові турнікети.

Внутрішньоартеріальні трансфузії при виведенні хворого зі стану клінічної смерті найбільш ефективні в тому випадку, якщо дистальний кінець катетера встановлюється в ділянці дуги аорти або ще краще у висхідній частині аорти. Отже, при ретроградній катетеризації важливо знати, у якому відділі аорти встановлений дистальний кінець катетера.

В екстремальних умовах положення катетера визначають завдяки зовнішньому виміру його довжини. За даними Н.И. Моисеева (на підставі виконаних ним досліджень на 48 трупах людей різної статури у віці від 5 до 70 років і в експериментах на собаках), було підтверджено, що довжина катетера, отримана при зовнішньому вимірі, не збігається з довжиною катетера, встановленого при ретроградній катетеризації висхідної частини аорти усереднено на 2-3 см.

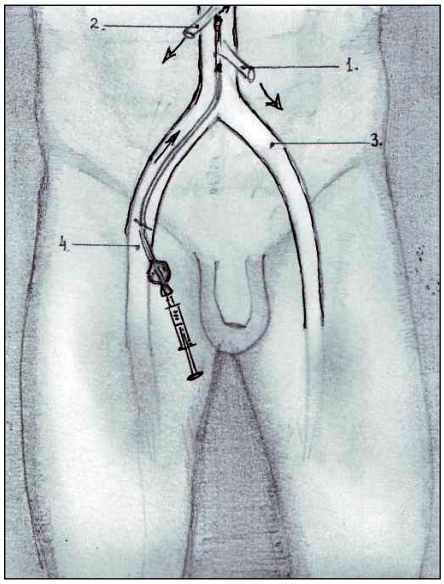

Рис. 5.65 Схема катетеризації стегнової артерії та аорти за Сельдінгером для селективного уведення розчину лікарських препаратів в зону кровопостачання кишечника.
1) нижня брижова артерія;
2) верхня брижова артерія;
3) клубова артерія;
4) місце виконання пункційної катетеризації стегнової артерії.

Після виділення стегнової артерії підбирають стандартизований катетер (виробництва фірми «B. Braun») із зовнішнім діаметром 2,5 - 3 мм (у дітей молодшого віку 1,5 мм).

Ділянку операційного поля обмежують стерильними серветками (стандартизованого зразка).

Орієнтовно співставляють довжину катетера з провідником та планованою ділянкою місця його внутрішньоартеріального розташування. Стерильний набор розміщують на операційному столику справа від оперуючого хірурга. На зонді на рівні мобілізованої стегнової артерії роблять позначку для визначення необхідної довжини його уведення або користуються стандартною розміткою на катетері та його провіднику. Захопивши судинними пінцетами передню стінку артерії, розсікають її гострими судинними ножицями у поперечному напрямку довжиною до 3 мм. Безпосередньо перед виконанням розсічення артерії її необхідно затягти резиновою турнікетою. Через розріз у стегнову артерію уводять кінець катетера з провідником, який швидко просувають у внутрішньому просторі артерії до черевного чи грудного відділу аорти орієнтуючись по мітці на зонді, яка вказує на очікуваний рівень розташування дистального кінця катетера у висхідній частині аорти. До канюлі катетера приєднують заповнену кров'ю або кровозамінником насосну систему для внутрішньоартеріальної інфузії. Проксимальну ділянку катетера фіксують кетгутовою лігатурою до стінки артерії чи, за необхідністю, після введення лікарського розчину катетер видаляють, а стінку судини ушивають

атравматичним шовним матеріалом у поперечному напрямку. Пошарово ушивають рану кетгутовими швами. Шов на шкіру. Накладають асептичну пов'язку з короткотривалою компресією місця катетеризації.

За виконаними авторським колективом цієї роботи дослідженнями, можливість перебування катетера у стегновій артерії при лікуванні хворих на ішемічно-гангренозну форму синдрому стопи діабетика сягала до 7 діб. При лікуванні ішемічно-гангренозної форми синдрому стопи діабетика, прогресуючих гнійно-некротичних захворювань стопи, селективне виконання пролонгованої антибіотикотерапії виконується в аналогічний спосіб, але з розміщенням катетера у спрямуванні до дистальної ділянки судинної магістралі.

Проведеними клініко-експериментальними дослідженнями підтверджена і ефективність лікування гнійно-некротичних процесів у м'яких тканинах при поєднанні пролонгованої внутрішньоартеріальної, чи внутрішньовенної селективної антибіотикотерапії з внутрішньотканинним електрофорезом.

Селективне внутрішньоартеріальне введення лікарського розчину з катетеризацією центральних судин поєднане з внутрішньотканинним електрофорезом розглядається на сьогодні, як варіант перспективних малоінвазивних лікуваньних новацій, які доповнюють комплекс лікувальних заходів при хірургічних захворюваннях різнопланового характеру.